Ueber den Wert der Herzgrössenbestimmung für die Diagnose der Klappenfehler im Kindesalter

nebst einer Kritik der Ferndurchleuchtung zu diesem Zwecke.

Als Dissertation vorgelegt
von
FRITZ BREUNING
aus Kaufbeuren.

Aus der Königl. Universitäts-Kinder-Poliklinik München
(Vorstand: Obermedizinalrat Prof. Dr. C. Seitz.)

Ueber den Wert der Herzgrößenbestimmung für die Diagnose der Klappenfehler im Kindesalter nebst einer Kritik der Ferndurchleuchtung zu diesem Zwecke.

Inaugural-Dissertation

zur

Erlangung der Doktorwürde

einer

hohen medizinischen Fakultät

der

Kgl. bayer. Ludwigs-Maximilians-Universität zu München

vorgelegt von

Fritz Breuning

aus Kaufbeuren.

ACAD.
LUGD.BAT.
BIBL.

München 1913.

Druck von H. Kutzner, Rumfordstraße 32a.

Gedruckt mit Genehmigung der medizinischen Fakultät
der Universität München.

Referent: Herr Professor Dr. v. Romberg.

Dem Andenken

meines unvergeßlichen Vaters!

Meiner lieben Mutter!

Digitized by the Internet Archive
in 2026

https://archive.org/details/IA41548303_0121

Im allgemeinen ist die Zahl der herzkranken Kinder keine sehr große. Rosenskin gibt sie in Ziemssens Handbuch (*229*) mit 1—2% an, Hauner berichtet im Journal für Kinderheilkunde XXV. von 14 Fällen bei 23349 Kindern (= ca. 0,6‰), Cassel (zitiert nach *96*) sah unter 20000 Kindern 107 Fälle (= ½%), Samson (zit. n. *96*) beobachtete Herzfehler in 1½% der Fälle überhaupt, in 16.7% bei schwerer innerer Erkrankung, v. Dusch (*41*) nach eigenen Aufzeichnungen 11 Fälle unter ca. 4500 kranken Kindern und derselbe Autor (*62*) berichtet in einer Zusammenstellung nach zahlreichen Beobachtern von 87 Fällen unter 52281 (= 0,16%). Wie man sieht, schwanken die Angaben beträchtlich. Dies mag wohl zum Teil davon rühren, daß die einzelnen Autoren den Begriff „herzkrank" verschieden weit gefaßt haben. Beschäftigt man sich länger mit der Untersuchung kranker Kinder, so gewinnt man in der Tat den Eindruck, daß man es häufiger als nach obigen Angaben zu erwarten wäre, mit Störungen vonseite des Herzens zu tun hat. Ein besonderes Kontingent stellen zu diesen Herzbeschwerden die nervösen Erscheinungen allein oder im Verein mit sonstigen Erkrankungen. (R. Blache *20, 49, 87, 93, 94, 118, 120, 123, 134, 135, 226*). Die regelrechten und einwandfrei festzustellenden Klappenerkrankungen sind indes tatsächlich nicht sehr häufig.

Allein es ist auch die sichere Feststellung einer Herzerkrankung im Kindesalter durchaus nicht so einfach wie man auf den ersten Blick glauben könnte. Das hauptsächlichste Zeichen, das Veranlassung wird, an eine Herzerkrankung im Kindesalter zu denken, ist ein systolisches Geräusch am Herzen. Daß ein solches vieldeutig sein kann und nicht notwendig eine eigentliche frische oder abgelaufene Herzerkrankung anzuzeigen braucht, ist nichts Neues. Aber die einfache Erhebung eines anomalen Auskultationsbefundes genügt nicht. Man wird die wichtigere Aufgabe nicht von der Hand weisen können, Natur und Grund des konstatierten Geräusches festzustellen, zur Diagnose zu kommen. Das Resultat dieser Bemühungen ist gerade im Kindesalter von großer Bedeutung. Es werden in unserem Fall die Art der körperlichen Erziehung (Schonung, Abhärtung), die Berufswahl, etwaige therapeutische Maßnahmen und vieles andere davon abhängig zu machen sein. (*26.*)

Wir haben eine ganze Reihe von Methoden, die uns in einem bestimmten Fall von Herzerkrankung oder dem Verdacht hierauf zur Diagnose verhelfen. Als eine der wichtigsten und meist geübten gilt die Größenbestimmung des Herzens. Trotzdem gehen die Ansichten darüber, was sie zu leisten vermag, auch heute noch beträchtlich auseinander. Dies wird verständlich, wenn man bedenkt, daß einerseits die Genauigkeit der Herzgrößenbestimmung durch die einzelnen Verfahren sehr verschieden,

eingeschätzt wird und auch tatsächlich sehr verschieden ist und daß andererseits auch heute noch durchaus keine vollkommene Uebereinstimmung herrscht bezüglich der Frage, wie sich das Volumen der einzelnen Herzabschnitte im Verlaufe der einzelnen Herzerkrankungen verhält. Als Beweis für die erste Behauptung möge die Zeichnung von Moritz (*151*) gelten, die ich auf Seite *14* wiedergebe. Sie enthält eine Zusammenstellung derjenigen Linien, die nach den einzelnen Autoren die relative Herzdämpfung beim Normalen markieren. Ein Blick auf diese Zeichnung überzeugt rascher und eingehender von der enormen Differenz der Anschauungen in diesem Punkt als lange Beschreibungen. Dunbar (*40*) gibt in seiner preisgekrönten Dissertation eine Gegenüberstellung der Bemerkungen einer ganzen Reihe angesehenster Kliniker (Guttmann, O. Vierordt, Sée, Leube, v. Dusch, Bamberger, Strümpell u. a.) über das Verhalten der Herzgröße bei Mitralinsuffizienz. Man ist erstaunt, welche beträchtlichen Abweichungen in dieser Frage zu Tage treten. Von der Ansicht Da Costas: „Rechter Ventrikel hypertrophisch und dilatiert, linker Ventrikel in seltenen Fällen hypertrophisch" bis zu der Strümpells: „Linker Ventrikel dilatiert und hypertrophisch, rechter Ventrikel später auch hypertrophisch" finden sich alle möglichen Zwischenstufen und Kombinationen.

Nicht viel anders ist es für die Verhältnisse beim Kinde. Ich gebe im Nachfolgenden kurz das Wesentliche aus den neueren Lehrbüchern der Kinderheilkunde über das Verhalten der Herzgröße bei erworbenen Klappenfehlern insbes. der Mitralinsuffizienz wieder. Es schreibt:

C. Seitz (*205a*): Die Mitr. Ins. führt im K. A. mehr zu ausgesprochener linksseitiger Hypertrophie; nur bei hochgradiger und lange bestehender Störung auch rechtsseitige Dilatation bezw. Hypertrophie.

Henoch (*86*): Keine allgemeinen Angaben. Bei einigen Fällen von akuter schwerer Mitr. Ins. „exzentrische Hypertrophie eines oder beider Ventrikel."

Heubner (*92*): Die physikalischen Symptome der Herzklappenfehler beim Kinde weichen in keiner Weise von denjenigen der Erwachsenen ab und bedürfen keiner Erörterung.

Hochsinger (*96*): Bei Mitr. Ins. sehen wir Entwicklung linksseitiger Herz- insbes. Vorhofshypertrophie.

Bendix (*15*): Die Symptome der erworbenen Klappenfehler sind beim Kinde dieselben wie beim Erwachsenen, brauchen also hier nicht näher beschrieben zu werden.

Biedert (*18*): Bei Mitr. Ins. findet sich Dilatation und Hypertrophie des linken Vorhofs, in älteren Fällen auch des rechten Ventrikels

Baginsky (*11*): Die Symptome sind dieselben wie bei Erwachsenen, nur treten rascher als bei diesen umfangreiche Hypertrophie und Dilatation des Herzens auf.

Unger (*212*): Die erworbenen Herzklappenfehler werden nicht behandelt, „weil ihre klinische Symptomatologie sich ausschließlich wie bei Erwachsenen verhält."

Monti (*142*): Bei kompensierter Mitr. Ins. findet man Vergrößerung der Herzdämpfung entsprechend dem linken und rechten Ventrikel.

Feer (*50*): Die Hypertrophie des rechten Ventrikels kann bei kindlicher Mitr. Ins. lange Zeit ausbleiben.

Kassowitz (*111*): Macht keine Angaben über die Herzgröße.

Diese kurze Zusammenstellung zeigt zur Genüge, welch erhebliche Differenzen in der Auffassung des Verhaltens der Herzgröße zumal bei der kindlichen Mitr. Ins. bestehen. Dies um so mehr als die oft angetroffene Bemerkung, die physikalischen Symptome seien dieselben wie bei Erwachsenen, bei der großen Verschiedenheit der Ansichten hierüber durchaus keinen eindeutigen Sinn ergibt. Es ist daher nicht erstaunlich, daß auch die klinisch feststellbare Größenänderung am Herzen sehr verschieden beurteilt wird. Trotzdem zeigt sich, daß die Größenbestimmung immer als ein wesentlicher Teil einer Herzuntersuchung auch im Kindesalter beibehalten wird.

Ich legte mir daher die Frage vor: was kann denn die Größenbestimmung unter den eben gekennzeichneten Umständen zur Herzdiagnose beitragen? Was gewinnt eine durch andere Hilfsmittel schon festgestellte Diagnose durch diese Bestimmung und was leistet sie in Fällen, bei denen die übrigen Untersuchungsmethoden keine sichere Entscheidung zulassen?

Dem Studium der hier aufgestellten Fragen legte ich das Material der Universitätskinderpoliklinik im Reisingerianum (Dir. Prof. Dr. C. Seitz) zu Grunde. Meine Untersuchungen erstreckten sich nur auf Kinder zwischen dem 6. und 14. Lebensjahr (schulpflichtiges Alter) und wurden von Anfang April 1912 bis Mitte Dezember mit kurzer Unterbrechung fortgesetzt. Denn gerade bei der Beurteilung unklarer Herzbefunde im Kindesalter ist eine mehrfache Kontrolle in angemessenen Zeitabschnitten unerläßlich. Bevor ich indes dazu übergehe, meine Resultate mitzuteilen, möchte ich einen kurzen Abschnitt einschalten über die Besonderheiten der Herzerkrankungen im Kindesalter und über die Modifikation, die unsere üblichen Untersuchungsmethoden dadurch zu erleiden haben.

Zunächst Veränderungen anatomischer Verhältnisse:

1. Die Lage des Herzens ist beim Kinde eine andere: Die Herzspitze liegt in den ersten Lebensjahren im 4. linken Interkostalraum und bis 2 cm außerhalb der Mammillarlinie. Sie rückt von da gegen das 5. Lebensjahr etwa in den 5. Interkostalraum und nach innen bis gegen die Mammillarlinie, wo sie im 10. Jahre etwa fast regelmäßig angetroffen wird. Die übliche Bestimmung einer Herzvergrößerung aus der Lage des Spitzenstoßes in oder links außerhalb der Mammillarlinie wird daher im Kindsalter dementsprechend modifiziert werden müssen. Gleichzeitig wird man natürlich die Herzdämpfung zu hoch beginnend finden, wenn die Spitze im 4. Interkostalraum liegt. Auch die Verwertung dieses Befundes hat vorsichtig zu geschehen.

2. Die besonderen Lageverhältnisse zwischen linker Lunge und Herz beim Kinde (starkes Hervortreten der Lingula), die raschere Atmung bedingen gelegentlich das Auftreten kardio-pulmonaler Geräusche. (Sahli (*192*), Hochsinger (*95, 96.*) Sie finden sich besonders bei Kindern in höherem Alter und werden verursacht durch Einwirkung des Volumwechsels des Herzens auf die Luftfüllung der angrenzenden Lungenpartieen: passives Einströmen von Luft in die Alveolen unter Geräuschbildung bei jeder Systole. Man hat also im Kindsalter bei systolischen Geräuschen unsicherer Provenienz an diese Möglichkeit zu denken. Die übrigen Geräusche, ihr Charakter, ihre Entstehungsweise, ihre klinische Differenzierung sind im wesentlichen bei Kindern nicht verändert. Es genügt also in dieser Beziehung auf die Lehrbücher der speziellen Diagnostik hinzuweisen. Sahli (*192*) Oesterreich und de la Camp (*166*), Edlefsen (*45*), Gerhardt (*61*), Guttmann (*81*), Leube (*127*), Seifert-Müller (*206*).

3. Wachstumsverhältnisse. Aus Daten bei K. v. Vierordt (*219*), Hochsinger (*96*) und Seitz (*205a*). ergibt sich:

Die Ostien des Herzens sind im Kindsalter rechts weiter als links; erst gegen die Pubertät hin verschiebt sich dieses Verhältnis. Das Ost. aort. wächst nach Hochsinger (*96*) vom 15. Monat bis zum 13. Jahr kaum. Es ist also in den ersten Lebensjahren relativ zu weit, in den späteren zu eng. Das Verhältnis des Herzgewichtes zum Körpergewicht ist beim Neugeborenen 8 : 1000, beim 15jährigen 4.4 : 1000. Das hat zur Folge: große Leistungsfähigkeit des Herzens, niedrigen Blutdruck. Störungen im normalen Wachstumsverhältnis von Herz und Körper ergeben einen pathologischen Zustand, der sich bis zu einem typischen Krankheitsbild steigern kann. Es ist die dilatative Herzschwäche Neumanns (*163*), die „hypertrophie et dilatation de la croissance" von Germ. Sée (*199*), die von französischen Autoren zuerst beschrieben und eingehend studiert wurde. (Blache (*20*), Paul, Olivier [Pseudohypertrophie], Pitt, Saget [ectsaie du coeur de l'enfance], Comby). Auch Krehl (*120*) und Martius (*139*) haben ihr ihre Aufmerksamkeit zugewandt. Die Symptome sind nach Blache: Tachykardie und Palpitationen, Dyspnoe, Kopfweh mit gleichzeitiger Vergrößerung des Herzens und haufig einem systolischen Blasen etwas über der Herzspitze. Sie brauchen indes durchaus nicht immer vollzählig entwickelt zu sein. Zustände solcher Art erschweren oft die Herzdiagnose im Kindesalter ganz beträchtlich und müssen stets mit in Erwägung gezogen werden; verstärkter Spitzenstoß, systolisches Geräusch an der Spitze, allgemeine Schwäche und Müdigkeit können auf dieser Basis beruhen. Gleichfalls Aenderungen im normalen Wachstum bedeutet der Zustand der idiopathischen, funktionellen Herzhypertrophie, der auch in seinen subjektiven und objektiven Symptomen nicht selten in Frage kommt: verstärkter Spitzenstoß, laute Töne, Herzklopfen. Als Ursache werden angeführt (Kayser *112*): Ueberlastung mit Flüssigkeiten und Speisen, intensive

und lange körperliche Anstrengung, Bleichsucht, Masturbation, abnorme nervöse Erregung und ähnliches. In der Pubertätszeit, in der sich der „kardiovaskuläre Typ“ Beneckes der frühen Jugend ändert und die Gefässe im Vergleich zu den Herzostien eng werden, resultierte aus dieser Wachstumsverschiebung nach Ansicht einer Reihe von Autoren (Lüthje (*135*), Jacobi (*103*), Fehrwald, die Ursache der anämischen Herzgeräusche [deutsch. med. W. 1889/21]), die auffällige Zunahme der Zahl akzidenteller Geräusche am Herzen im Beginne der Pubertätszeit, wenn natürlich auch andere Ursachen (Aenderung der Blutbeschaffenheit, Ueberanstrengung) dabei eine Rolle spielen.

Von physiologischen Verhältnissen des kindlichen Organismus, die Einfluß auf das Verhalten des gesunden und kranken Herzens gewinnen, sind zu nennen:

1. Die große vitale Energie des kindlichen Herzens (*96*); seine bathmotropen, chronotropen und inotropen Funktionen (Th. W. Engelmann) sind in vollstem Umfange wirksam. Ein markantes Zeichen dafür ist die große Reservekraft des kindlichen Herzens und seine Fähigkeit, vermehrten Anforderungen an seine Leistungsfähigkeit auf lange Zeit ohne besondere Schwierigkeiten zu genügen. Vor allem Henoch (*86*) und Heubner (*92*) weisen darauf hin, daß Kinder mit deutlichen Klappenfehlern oft durchaus keine subjektiven Beschwerden von ihrer Erkrankung haben, ja daß sie sogar nicht selten auch größere Anstrengungen anstandslos vertragen. Gute und vollkommene Kompensation ist bei sonst gesunden Kindern mit mäßig entwickeltem Klappenfehler die Regel. So schreibt z. B. v. Dusch (*42*): „Bei Kindern kommt die kompensatorische Hypertrophie meist verhältnismäßig rasch zustande, weit schneller als bei Erwachsenen und ist auch die Kompensation eine sehr vollkommene und ausgiebige.“

Auch die in der Literatur einwandfrei beschriebenen Fälle von Heilung eines Klappenfehlers (v. Jaksch, Prag, W. J. Schr. 1860[III]), Fälle von Blache, Andrew, Gerhardt zit. bei v. Dusch (*42*) zeugen für die große vitale Energie des kindlichen Herzens. Auffallende Besserung von Herzfehlern, wie sie z. B. Gerhardt (*60*) oft gesehen und sorgfältig registriert hat, sprechen in demselben Sinne. Auch wir hatten in unserer Klinik Gelegenheit, mehrfach solche Fälle zu beobachten.

2. Das Verhalten des kindlichen Herzschlages. Das Schlagvolumen des Herzens ist beim Kinde klein, seine Arterien sind geräumig und von größter Zartheit und Elastizität. Damit trotz des geringen Schlagvolumens die gehörige Menge Blut einem Körperabschnitt zugeführt werde, ist eine erhöhte Schlagzahl nötig, die für das Kindsalter charakteristisch ist. Steigert sie sich in pathologischen Fällen beträchtlich, so kann dadurch die scharfe Auffassung komplizierterer Auskultationsbefunde sehr erschwert werden. Die schnelle Schlagfolge ist nach Hochsinger (*96*) auch ein Grund dafür, daß erheblichere Dilatationen beim kindlichen Herzen sich erst verhältnismäßig spät entwickeln, vorausgesetzt, daß nicht eine toxische oder anatomische Läsion des

Myokards gleichzeitig vorhanden ist. Denn der relativ kräftige Ventrikel wird mit seinem kleinen Schlagvolumen rasch fertig; bei der raschen Folge der Kontraktionen ist der Uebertritt von Blut durch mangelhaft schließende Klappen nur für ganz kurze Zeit möglich, das Restblutvolumen erfährt also keine starke Vermehrung; damit ist die Hauptursache für den Beginn der Dilatationen wesentlich beschränkt.

3. Die oben schon erwähnte Elastizität der kindlichen Gefäße bedingt es zugleich mit der relativ großen Herzkraft, daß charakteristische Veränderungen des Pulses bei der Beurteilung kindlicher Herzaffektionen nur in verschwindend geringem Maße zur Beobachtung kommen. Natürlicherweise trifft man eben eine beträchtliche Änderung der Pulsqualitäten beim Gesunden, sodaß in pathologischen Fällen daraus keine großen Schlüsse gezogen werden können. Vor allem die Frequenz und auch die Größe des Pulses ändern sich leicht (psychische Einflüsse), während andererseits typischer pulsus celer oder durus sich nur gegen die Pubertät hin findet. Ähnlich sind auch abnorme Pulsationen speziell solche der Venen am Halse nur sehr viel seltener zu konstatieren als beim Erwachsenen. Wir verlieren durch diese eben geschilderten Verhältnisse ein recht schätzbares Hilfsmittel für die Herzdiagnostik des Kindesalters.

4. Ein weiterer Punkt, der besondere Beachtung verdient, ist die auffällig leichte und prompte Reaktion der Herztätigkeit auf nervös-psychische Reize. Sie äußert sich in Zunahme der Frequenz und Akzentuation der Herztöne, in Verstärkung des Spitzenstoßes, nicht selten auch in Spaltung der Herztöne. Bei dauernden nervösen Reizen (Masturbation, coeur adénoide) finden sich auch dumpfere Herztöne und gelegentlich auch Arhythmie. Besonders die Akzentuation der 2. Töne an der Basis und die Verstärkung des Spitzenstoßes auf der beschriebenen Grundlage machen auch diese so wichtigen diagnostischen Zeichen im Kindesalter mehrdeutig. Arhythmie geringeren Grades findet sich übrigens auch bei gesunden Kindern recht häufig meist in Abhängigkeit von der Atmung. (Heubner *93.*)

Endlich gewinnen auch besondere pathologische Zustände einen gewissen Einfluß auf Gestaltung und Beurteilung kindlicher Herzaffektionen. Davon sind zu nennen:

1. Die relative Häufigkeit anämischer Zustände besonders gegen das Pubertätsalter hin. Das häufige Zusammentreffen von Anämie und akzidentellen Geräuschen ist allgemein bekannt. Hochsinger hebt dagegen (*95 u. 96*) mit besonderem Nachdruck hervor, daß akzidentelle Geräusche in den ersten 3—5 Lebensjahren so gut wie gar nicht vorkommen. Die früheste Lebensperiode, in der Hochsinger ein akzidentelles Geräusch wahrgenommen hat, war das Ende des 4. Lebensjahres. Es fanden sich bei schweren, eigens zum Studium dieser Frage ausgesuchten Fällen vonprimärer und sekundärer Anämie

im 4. Jahre bei 19 Fällen 1 Fall mit anämischem Geräusch,
„ 5. „ „ 19 „ 5 Fälle „ „ „
„ 6. „ „ 17 „ 7 „ „ „ „ .

Mit Hochsinger haben Soltmann, Délabost und Romberg ebenfalls ein vollkommenes Fehlen von akzidentellen Geräuschen in den ersten Lebensjahren angenommen, während Thiemisch, von Stark, Abelmann, Rheiner, Jacobi, Heubner u. A. dem widersprechen, aber auch die große Seltenheit derselben für dieses Lebensalter zugestehen. Die praktische Konsequenz aus dieser Feststellung ist, daß man es bis etwa zum 5. Lebensjahre bei Vorhandensein eines endokardialen Geräusches am Herzen entweder mit einem angeborenen Vitium oder aber mit einer frischen resp. unter Klappendefekt abgeheilten Endokarditis zu tun hat.

Nonnengeräusche finden sich nach Heubner (*92*) und Hochsinger (*96*) bei anämischen Kindern in gleicher Häufigkeit wie beim Erwachsenen.

2. Angeborene Klappendefekte kommen im Kindesalter begreiflicherweise viel häufiger zur Beobachtung und deshalb auch in differential-diagnostische Erwägung als bei Erwachsenen. Ihre Symptome sind nicht immer eindeutig und sehr markant. Die Anamnese, die positiv Cyanose und Dyspnoe von Geburt an nachweist oder negativ das Fehlen irgend welcher anderen ätiologischen Momente dartut, muß in zweifelhaften Fällen oft herangezogen werden. Für manche Fehler (Duct. art. Bot. persist.) ist die Form des Röntgenbildes typisch. (Groedel *78.*)

3. Von ganz besonderer Wichtigkeit sind die ätiologischen Verhältnisse der erworbenen kindlichen Herzerkrankungen. Zwei Krankheiten, Lues und Atheromatose, spielen als Ursache krankhafter Zustände des Herzens und der großen Gefäße im Kindesalter nur eine ganz untergeordnete Rolle. Auf diese Weise erklärt sich zum Teil die große Seltenheit von Erkrankungen der kindlichen Aeortenklappe, an der jene beiden Krankheiten beim Erwachsenen mit Vorliebe sich lokalisieren. Angina, Skarlatina, Diphtherie und Polyarthritis rheumatica (Chorea) sind — von angeborenen Vitien jetzt abgesehen — diejenigen Erkrankungen, die in den meisten Fällen einer Endokarditis mit bleibender Klappenveränderung beim Kinde vorausgegangen sind. Die übrigen akuten Infektionskrankheiten (Typhus, Recurrens, Gonorrhoe, Pneumonie etc.) sind ungefähr in demselben Prozentsatz wie beim Erwachsenen mit Herzaffektionen kompliziert. Diese sind bei den oben genannten Krankheiten nicht selten durch eine Beteiligung des Myokards ausgezeichnet. Für die Diphtherie ist das allgemein bekannt und findet seinen Ausdruck in der starken Unregelmäßigkeit der Herzaktion und der Neigung zu akuten Dilatationsund Schwächezuständen. Beim Scharlach hat Hochsinger (*96*) in etwa der Hälfte der Fälle ein systolisches Geräusch am Herzen gehört; Escherich und Schick schreiben in ihrer Monographie über den Scharlach (Wien, 1912): „Das systolische Geräusch ist in der Mehrzahl der Fälle, man kann sagen fast immer, nachweisbar.“ Romberg hat bei anatomischer Untersuchung schwerer Scharlachfälle myokardi-

tische Prozesse unter 8 Fällen 7mal nachweisen können. Er schließt aus diesen Befunden, daß auch die klinischen Herzsymptome schwerer Fälle mit akuter infektiöser Myokarditis in Zusammenhang stehen. Eine ähnliche Bemerkung findet sich bei Kassowitz (*III*). Andererseits betonen Escherich und Schick (l. c.), daß die einfache Endokarditis als Komplikation des Scharlachs relativ selten sei. Das trotzdem so häufig konstatierte systolische Geräusch wird demnach wohl in vielen Fällen als Ausdruck einer muskulären Insuffizienz der Mitralklappe auf der Basis myokarditischer Erkrankung aufzufassen sein. Dies wird auch wahrscheinlich dadurch, daß bleibende Geräusche nach überstandenem Scharlach nicht sehr oft gefunden werden, daß dagegen eine gewisse Labilität und Schwäche des Herzens mit leichter Ermüdbarkeit, nicht selten auch mäßiger Pulsarhythmie, häufig dauernd nachweisbar bleiben. Bei besonderen Schädigungen (Ueberanstrengung, interkurrente infektiöse Erkrankung) tritt in solchen Fällen das muskuläre Insuffizienzgeräusch dann leicht wieder zutage. Solche Befunde haben sich mir bei meinen Untersuchungen mehrfach ergeben. (Fall 1, 4, 5, 10, 12, 24 meiner Untersuchungsprotokolle.)

Die betreffenden Kinder waren meist in unseren Journalen mit der Diagnose „Cor nervosum", „Mitr. Insuffizienz?" und ähnlichem geführt. Wenn ich sie mir zum genauen Studium in die Klinik bestellte, war von den in den Krankengeschichten notierten Geräuschen meist nichts mehr zu hören, der Puls erwies sich öfter als arhythmisch; bei genauem Befragen wurden Beschwerden genannt, die ohne weiteres auf eine Herz affektion hindeuteten. Erst mehrmalige sorgfältige Untersuchung stellte nebst der anamnestischen Angabe eines überstandenen Scharlachs oder einer Diphtherie den geschilderten Tatbestand fest.

Zur Illustration des Gesagten möchte ich besonders auf den Fall 13 (pag. *36*) hinweisen.

Der 12jährige Knabe hatte als Kind Masern, mit 3—4 Jahren Pertussis, im 5. Jahr Scharlach, im 7. Diphtherie, dazwischen öfter Anginen. Am 10. I. 12 suchte er wegen Herzbeschwerden die Klinik auf; es wurde damals ein deutliches systolisches Geräusch am Herzen notiert, die Herzgrenzen waren annähernd normal, der Puls etwas beschleunigt und unregelmäßig. Am 6. V. bestellte ich den Patient für meine speziellen Zwecke. An Stelle des Geräusches fand sich ein gespaltener erster Ton; der Puls zeigte nichts Abnormes; der Spitzenstoß war verstärkt; Beschwerden subjektiver Art bestanden nicht. Am 8. VI. war der erste Ton an Mitr. und Pulm. nicht ganz rein, kein Geräusch; sonst alles wie am 6. V. Am 21. IX. sah ich den Patient neuerdings. Ich fand ein deutliches systolisches Geräusch über der Herzspitze, der Puls war beschleunigt (96) und unregelmäßig, die Aktion verstärkt; Vergrößerung der Herzdämpfung nicht nachzuweisen. Dagegen bestand eine diffuse Bronchitis, die Temperatur war 38. 1. Außer dem Husten wurde auch wieder über Herzklopfen und Mattigkeit geklagt.

Der Einwand, es möchte das konstatierte Geräusch bei dem nahe der Pubertät stehenden Knaben ein akzidentelles anämisches gewesen sein, hat, glaube ich, weniger für sich als meine Auffassung im Sinne eines muskulären Insuffizienzgeräusches bei einem durch Ausheilungsprozesse einer ehemaligen Myokarditis nicht mehr ganz intakten Herzmuskel, zumal sich sonstige anämische Erscheinungen bei dem Jungen nicht feststellen ließen.

Nicht immer sind die Fälle so markant, oder vielleicht richtiger gesagt: nur selten hat man Gelegenheit die einzelnen beschriebenen Zustände, die subjektiv ja kaum hervortreten, eingehender zu beobachten. Doch glaube ich, daß die vorgetragene Auffassung nicht selten in Fällen unbestimmter Herzbeschwerden und Symptome das Richtige trifft.

Die Polyarthritis rheumatica ist auch im Kindesalter die weitaus häufigste Ursache für Erkrankungen des Herzens und chronischen Klappenfehler. Ja, es hat sich gezeigt, daß das kindliche Endokard viel empfänglicher ist für die Noxe der Polyarthritis als das des Erwachsenen. Von 100 Polyarthritiden im Kindesalter sind mit Endokarditis kompliziert nach West 62, Cheadle 80, Weil 60, Fuller 54, Cassel 62, Hochsinger 57 (zitiert nach v. Dusch (*41*). Dagegen gibt Michaelis (Ueber Endokarditis, deutsche Klinik IV/2) für Erwachsene die Zahl 35—40 an; Romberg (*180*) berichtet allerdings, daß bei 670 Fällen von Herzfehlern (Material der Leipziger Klinik) in 58, 5% Polyarthritis als Ursache festgestellt wurde. Ob in dieser Zahl auch Fälle unter 15 Jahren enthalten sind, ist leider nicht ersichtlich. Jedenfalls geben eine Reihe von Paediatern im Sinne der obigen Behauptung ihrer Ansicht über diese Frage Ausdruck. Ich zitiere nach Blache (*20*) den sehr markanten Ausspruch Bouillards: „Chez les jéunes sujets le cœur se comporte comme une articulation."

Eine weitere auffällige Tatsache ist, daß die rheumatische Endokarditis im Kindesalter nur höchst selten die Aortenklappen befällt. Nach Romberg (*180*) betrafen unter 393 Fällen von Herzfehlern nach Potyarthritis 9% die Aortenklappen allein, 29% Mitr. und Aorta; Willigk gibt das Verhältnis der Häufigkeit von Mitral- zu Aortenfehlern mit 33 : 22 an, wobei allerdings die Fälle nicht nach ihrer Aetiologie ausgeschieden sind. Dagegen sagt v. Dusch in Gerhardts Handbuch, daß er sich aus eigener Beobachtung langer Jahre nur auf 5—6 Aortenfehler im Kindesalter entsinne, nach Steffen (*202*) und Hochsinger (*96*) kommt auf 18 Mitralfehler 1 Aortenfehler beim Kinde. Gerhardt (*60*) sah unter 256 Herzaffektionen im Kindesalter die Mitralis 142mal betroffen, die Aorta 11mal, Aorta und Mitralis 22 mal, 56 Fälle blieben zweifelhaft. Nimmt man alle Fälle, in denen die Aorta mitaffiziert war, so ergibt das ca. 13% für das das Kindesalter gegen 38% beim Erwachsenen.

Eine befriedigende Erklärung für diese merkwürdige Tatsache habe ich nicht finden können. Man darf vielleicht annehmen, daß die relative Weite der Aorta und der niedrigere Blutdruck im Kindesalter die Reibung des strömenden Blutes bei der Passage des Aortenostiums nicht so groß

werden lassen wie beim Erwachsenen. Andererseits dürfte diese Reibung an der Mitralklappe bei den engen Raumverhältnissen und der in der Diastole sicher stärkeren Wirbelbildung eine vermehrte sein. Verstärkte Reibung halte ich aber für das hauptsächlichste Moment, das eine Schädigung des Endokards herbeiführt, die nach den Versuchen von Klebs und O. Rosenbach (*186*) über experimentelle Klappenfehler und deren Nachprüfung durch Orth und Wyssokowitsch zu der rheumatischen Infektion hinzukommen muß, damit sich eine lokale entzündliche Efflorescenz auf dem Endokard entwickle.

Gleichgiltig wie dem nun sein mag, die Tatsache bleibt bestehen, daß Aortenfehler im Kindesalter eine große Seltenheit sind. Ich habe bei meinen Untersuchungen, die sich auf ca. 50 Kinder mit irgendwelchen Herzbeschwerden erstreckten, nur 2 Fälle von Aortenfehlern und diese kombiniert mit solchen der Mitralis gefunden (Fall 8 und 25). Erinnert man sich hier nochmals daran, daß im Kindesalter Lues und Atherom als Ursache für Herzfehler nur ganz selten in Betracht kommen, so begreift man, wie das Bild der eigentlichen Klappenfehler — von angeborenen Vitien abgesehen — im Kindesalter sehr einförmig und eigentlich von der Mitralinsuffizienz — die Mitralstenose ist auch sehr selten — durchweg beherrscht wird. Dadurch wird die Diagnostik der erworbenen Herzfehler im Kindesalter in eine ganz bestimmte Richtung gelenkt: es handelt sich in der überwiegenden Mehrzahl der Fälle immer wieder um die Frage: organische Mitralinsuffizienz oder akzidentelles resp. funktionelles systolisches Geräusch? Diese Verhältnisse sind natürlich auch auf meine Untersuchungen nicht ohne Einfluß geblieben und ich entschloß mich daher — auch aus äußeren Gründen — die anfangs mir gestellte Aufgabe einzuengen und nur festzustellen zu versuchen, was die Größenbestimmung des Herzens im einzelnen Fall zur Lösung der eben formulierten Frage beitragen kann.

Für den Verlauf der rheumatischen Herzaffektion beim Kinde ist die in schweren Fällen fast immer auftretende Beteiligung des Perikards bedeutungsvoll. Die Prognose für die akute Erkrankung sowohl als auch für den sich daraus entwickelnden chronischen Zustand der Cardiopathie verschlechtert sich damit erheblich.

Romberg hat (*182*) im Jahre 1894 auf die Häufigkeit der Anteilnahme der Herzmuskulatur an der rheumatischen Infektion hingewiesen. Er schreibt: „Wir sehen mit großer Regelmäßigkeit bei ausgebildeten Klappenfehlern Veränderungen, die zum Teil als die Folgen einer akuten Myokarditis zu deuten sind.“ Ja es sind sogar Fälle bekannt, bei denen im Anschluß an Polyarthritis eine chronische Myokarditis sich entwickelt hat, während die Klappen frei blieben. (Rühle, Kelle, Leyden; zit. nach Romberg *182*). Für das Kindesalter mit seiner großen Empfänglichkeit für das rheumatische Gift gilt das hier Festgestellte in gleichem Maße. Das zeigt vor allem die bei kindlichen Klappenfehlern gar nicht so seltene Arythmie des Pulses. Bei zwei Fällen, die ich histologisch untersuchen konnte, fand ich einen positiven mikroskopischen Befund.

Beim ersten, einer chronischen schweren Mitralinsuffizienz mit alter plastischer Perikarditis (Cor villosum), fanden sich in der Muskulatur des untersuchten linken Ventrikels allenthalben zerstreut ältere entzündliche interstitielle Herde, meist im Stadium der Ausheilung und Narbenbildung. Der zweite Fall kam in einer heftigen sekundären Attacke von Polyarthritis bei schon bestehender Mitralinsuffizienz auf gleicher Basis unter den Erscheinungen akuter Herzinsuffizienz (Lungenödem) zum Exitus. Es fanden sich post mortem neben alten Exkreszenzen an der Mitralis frische auf den Aortenklappen; die Muskulatur war von zahlreichen rheumatoiden entzündlichen Knötchen (Aschoff *9*) durchsetzt. In jüngster Zeit hat Flessa (*51*) in einer Arbeit aus unserer Klinik 7 Fälle akut entzündlicher Herzerkrankungen bei Kindern beschrieben. Er fand darunter 5 mal Myokarditis als Haupt- oder Nebendiagnose. Zuppinger (*230*) gibt ebenfalls diese Komplikation als sehr häufig bei rheumatischer Herzaffektion des Kindesalters an.

Wie aus den bisherigen Erörterungen zu ersehen ist, findet man das systolische Geräusch als weitaus häufigsten pathologischen Befund am kindlichen Herzen. Ich möchte daher das Verhalten der Herzgröße bei den 3 Zuständen, die zu seiner Deutung meist gegeneinander abgewogen werden müssen, sowie die wichtigsten differentialdiagnostischen Momente noch kurz erörtern. Es handelt sich um die organische Mitralinsuffizienz, die muskuläre Insuffizienz und die akzidentellen Geräusche.

Die Seite 2 zusammengestellten Bemerkungen einzelner Autoren über die Herzgröße gehen wohl auch deshalb so stark auseinander, weil die einzelnen Entwicklungsphasen des Krankheitszustandes nicht deutlich genug getrennt wurden. Im allgemeinen dürfte wohl folgende Darstellung der Entwicklung einer Mitralinsuffizienz das Richtige treffen (siehe auch Romberg *180* und Leube *127*): Durch die insuffiziente Klappe tritt während der Systole aus dem linken Ventrikel Blut in den linken Vorhof über, der dazu noch das Blut der Lungenvenen aufzunehmen und in den linken Ventrikel zu befördern hat. Diese vermehrte Füllung und Leistung bedingt als erste Folge der Mitralinsuffizienz eine Dilatation und Hypertrophie des linken Vorhofs. Sie kann in ganz leichten Fällen schon zur Kompensation des Fehlers ausreichen, entzieht sich aber bei der unzugänglichen Lage des linken Vorhofs der Diagnose. Goldscheider (Ueber die Schallerscheinungen am Herzen uud die Diagnose der Klappenfehler) sagt darüber: „Kompensation des Mitralfehlers durch den Vorhof ist die ideale; sie vollzieht sich ohne Belastung der Lunge, daher auch keine Verstärkung des 2. Pulmonaltons.“ Man begreift, daß diese Art der Kompensation beim Kinde noch am ehesten zu erwarten ist. Bei den kleinen Verhältnissen ist der Spalt der zwischen den Exkreszenzen zum Durchtritt von Blut aus dem linken Ventrikel in den Vorhof während der Systole frei bleibt unter Umständen sehr eng (Hochsinger *96*), die zurücktretende Blutmenge also klein; dazu kommt die kürzere Dauer der Systole und die große vitale Energie, die in kurzer Zeit eine ausreichende Verstärkung der Muskulatur zustande bringt. Der exakten Diagnose sind natürlich solche Fälle schwer zugänglich.

In den meisten Fällen erstrecken sich indes die Veränderungen auch auf den Ventrikel. Er erhält in der Diastole mehr Blut als normal und hat in der Systole sein normales Schlagvolumen in die Aorta und außerdem ein bestimmtes Quantum Blut in den Vorhof zu treiben; an sein Fassungsvermögen und seine Arbeitsleistung werden erhöhte Ansprüche gestellt, auf die er mit exzentrischer Hypertrophie reagiert. In diesem Stadium würden sich klinisch nur die Zeichen linksseitiger exzentrischer Hypertrophie nachweisen lassen: Verstärkung des Spitzenstoßes, Vergrößerung des Herzens nach links.

Bei einigermaßen erheblicher Insuffizienz der Mitralklappe wird die Füllung des linken Vorhofs so vermehrt, daß eine merkliche Druckzunahme im kleinen Kreislauf auftritt. Der rechte Ventrikel als Motor desselben leistet die vermehrte Arbeit unter konzentrischer Hypertrophie, da ja sein Blutvolumen dasselbe bleibt. Jetzt tritt zu den klinischen Symptomen auch die Akzentuation des zweiten Pulmonaltons hinzu, während die Hypertrophie des rechten Ventrikels sich in einer Verbreiterung des Herzstoßes kundgibt. Dieses Stadium, das unter Beteiligung beider Ventrikel eine gute und lang dauernde Kompensation ermöglicht, ist sowohl beim Erwachsenen als auch beim Kinde in der Mehrzahl der Fälle anzutreffen.

Wachsen, bei Verstärkung des Klappendefektes, die Widerstände im kleinen Kreislauf noch mehr, so tritt schließlich auch Dilatation des rechten Ventrikels ein, und infolge davon vielleicht auch relative Insuffizienz der Trikuspidalis. Die Dilatation des rechten Ventrikels ergibt klinisch nun auch eine Verbreiterung der Herzdämpfung nach rechts, die vorher bei der einfachen Hypertrophie meist nicht nachzuweisen ist. Der beschriebene letzte Zustand grenzt schon sehr nahe an das Stadium der Dekompensation und ist meist der Vorbote derselben.

Die muskuläre Insuffizienz der Mitralis tritt bekanntlich bei einer Reihe primärer Herzaffektionen auf (Myokarditis, Arteriosklerose), bei schweren, einfachen und kombinierten Klappenfehlern, besonders aber bei akuten Infektionskrankheiten als Ausdruck der toxischen Schädigung des Muskels. Ihre physikalischen Kennzeichen sind Erweiterung des linken Ventrikels und Vorhofs ohne wesentliche Hypertrophie; daher kann als differentialdiagnostisches Mittel außer den ätiologischen Verhältnissen und der Pulsbeschaffenheit nur das Verhalten des Spitzenstoßes in Betracht kommen, das allerdings auch nicht immer die Natur des betreffenden Geräusches sichert (Nephritis etc.). (Romberg *180.*)

Bei anämischen Geräuschen findet man mitunter leichte Dilatationszustände am Herzen (*87*); im allgemeinen aber normale Größenverhältnisse. Die genauere Kennzeichnung ist aus den Lehrbüchern der Diagnostik zu entnehmen und verhält sich beim Kinde ebenso wie beim Erwachsenen. (Leube *127, 128*; Sahli etc.)

Man sieht: es gibt nicht gerade sehr zahlreiche und immer ausreichende Kennzeichen zur sicheren Diagnostik der in Frage stehenden Herzaffektionen. Das Verhalten der Herzgröße ist nach den vorstehenden Bemerkungen doch in manchen Fällen charakteristisch und es fragt sich nun, was durch ihre Feststellung tatsächlich für die Diagnose geleistet wird.

Der Wert der Größenbestimmung hängt von der dazu angewandten Methode ab. Es ist daher wesentlich, daß ich zunächst nun einen Abschnitt einschalte, in dem die von mir benützten Methoden gewürdigt werden: es handelt sich um die Perkussion und die Ferndurchleuchtung am Schirm.

Zur Perkussion der absoluten Herzdämpfung galt von jeher möglichst leise Perkussion als bestes Mittel und es herrscht übereinstimmend die Anschauung, daß sie ausreichend genau bestimmbar ist. Ihr rechter Rand verläuft beim Kinde ungefähr am linken Sternalrand; rückt sie weiter nach rechts, so erblickt Dunbar (*40*) darin wohl mit Recht ein Zeichen für Vergrößerung des linken Ventrikels; im gleichen Sinne spricht die von Matterstock (*140*) besonders hervorgehobene bayonettförmige Gestaltung der absoluten Herzgrenze nach rechts.

Eine viel größere Differenz besteht bezüglich der Art der Ausführung und des Grades der Zuverlässigkeit der Bestimmung der relativen Herzgrenzen. Die Aufzählung und Kritik der dafür schon empfohlenen Methoden kann hier wohl übergangen werden. Darüber orientieren die Arbeiten von Aravantinos (*7*), Auenbrugger (*10*), de la Camp (*22, 23, 24*), Curschmann (*30, 31*), Dietlen (*33, 39*), Ebstein (*43, 44*) Ewald (*48*), Gerhardt (*61*), Goldscheider (*67, 68, 69*), Grote (*80*), Guttmann (*82*), Herz (*89*), Hesse (*91*), Hoffmann (*97*), Karfunkel (*109*), Matterstock (*140*), Moritz (*146, 150, 151, 152, 156*), Fr. Müller (*158*), Oesterreich (*166*), Plesch (*168*), Reyher (*173*), Rieß (*178*), Rosenfeld (*188*), Sahli (*192*), Schott (*195*), Schüle (*196*), Simons (*200*), Seifert-Müller (*206*), Treupel (*210, 211*), Veith (*217*), Weber und Allendorf (*223*), Weil (*225*).

Die große Zahl von Namen, die leicht noch vermehrt werden könnte, läßt ahnen, wie intensiv in den letzten Jahren dieses Kapitel bearbeitet wurde. Ein Hauptanlaß dazu war die Erfindung der Orthodiagraphie durch Moritz, die als zuverlässige Kontrollmethode von größter Bedeutung wurde.

Die heute noch geübten Methoden lassen sich in zwei Gruppen teilen: solche, die in schematischer Weise nur einen bestimmten Teil des Herzens zur Darstellung bringen und solche, die es sich zur Aufgabe machen „Herzindividuen“ (Curschmann u. Schlayer *31*) zu zeichnen. Wie groß die bei ersterer auftretenden Unterschiede sind, möge die beistehende Figur (Seite 14), die einer Arbeit von Moritz aus dem Jahre 1906 (*151*) entnommen ist, illustrieren. Sie enthält ein normales Orthodiagramm und darauf gezeichnet die Grenzen der relativen Herzdämpfung nach den Angaben der einzelnen Autoren. Eine besondere Erläuterung ist wohl überflüssig, wie es überhaupt nicht im Rahmen dieser Arbeit liegt, eine Abwägung der einzelnen Methoden gegeneinander zu geben.

Da es sich bei den von mir verfolgten Zwecken um möglichst genaue Feststellung der tatsächlichen Größenverhältnisse handelte, so versuchte auch ich eine der Methoden, die „Herzindividuen“ zu erkennen gestattet, nämlich die von Moritz und besonders Dietlen dazu empfohlene mittelstarke Finger-Fingerperkussion (Dietlen *35*, Moritz *146, 147*).

Bei der großen Uebung und Erfahrung, wie sie den erwähnten beiden Untersuchern zu Gebote stehen, sind die Resultate damit sehr gute, besonders bei Kindern. Die 3 in Betracht kommenden Größen: Mr., M. L. u. L. wurden bezw. in 96, 92 und 92% der Fälle richtig, d. h. mit einer Fehlergrenze bis zu 0,5 cm perkutiert. Alle 3 Größen gleichzeitig wurden in 88% richtig gefunden. Weber und Allendorf berichten aus neuerer Zeit bei ganz subtilen Versuchsanordnungen über beträchtlich weniger günstige Resultate (*223*). Sie erhielten in ca. 60% richtige Werte für die 3 oben genannten Dimensionen gleichzeitig bei einem zulässigen Fehler von 0,75 cm. Auch meine Resultate erreichten nicht die günstigen

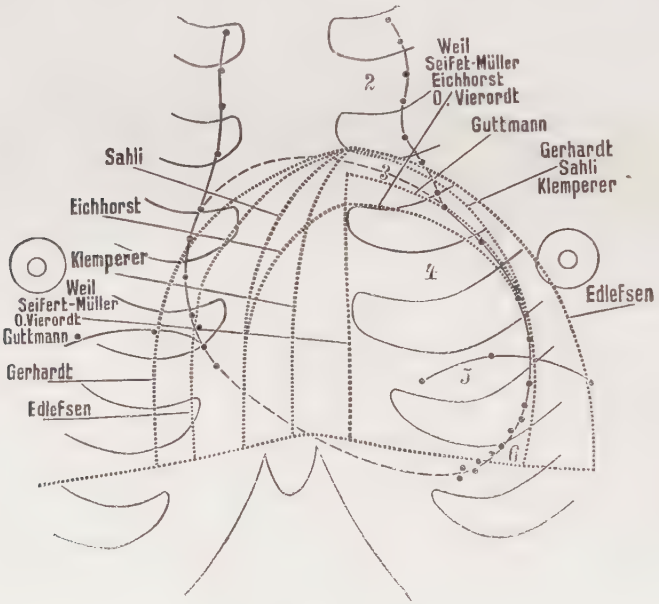

Fig. 1

Zahlen Dietlens. Die Goldscheider'sche Schwellenwertperkussion (*67*), die 1906 von Mayer u. Milchner (*141*), für Untersuchung des kindlichen Herzens besonders empfohlen wurde, war aus äußeren Gründen (Mangel eines absolut ruhigen Raumes, Mangel an Uebung) nicht zu verwenden.

Ich habe durch die Perkussion bei meinen Untersuchungen meist ein gutes und durchaus brauchbares Urteil über die Herzgröße gewinnen können; für subtile Feststellungen ist sie aber wegen der Unsicherheit, mit der sie zur Darstellung kommen, nicht ausreichend. Dafür ist heute als souveräne Methode die Orthodiagraphie zu bezeichnen. Sie wäre auch zur Lösung der mir gestellten Anfgabe in erster Linie in Frage gekommen. Leider stand mir ein dementsprechender Apparat nicht zur Verfügung und so war ich darauf angewiesen, mich eines besonderen Verfahrens zu be-

dienen: der Ferndurchleuchtung am Röntgenschirm. Um die Leistungsfähigkeit dieser Methode gegenüber der Orthodiographie richtig beurteilen zu können, war ich gezwungen eine eingehende Vergleichung beider vorzunehmen. Diese scheint zunächst nicht sehr aussichtsreich, da ich meine Resultate mit der Teleröntgenoskopie nicht solchen mit dem Orthodiagraphen gegenüberstellen konnte. Indes, es liegen so zahlreiche und eingehende Arbeiten über das orthodiagraphische Verfahren und seine Resultate vor, daß es ganz gut möglich ist, ein ziemlich richtiges Vergleichsurteil zu gewinnen. Z. B. die Frage: was leistet die Orthodiagraphie für die Darstellung der Herzspitze? ist aus der Literatur hinreichend genau zu beantworten; dem konnte ich dann die Leistungen der Teleröntgenoskopie an die Seite stellen und so ein Urteil gewinnen. Gewiß wäre das Verfahren, die gleichen Fälle mit beiden Methoden zu untersuchen, das exaktere; aber ich hoffe, das Folgende wird auch die Berechtigung des mir durch äußere Umstände aufgezwungenen ersehen lassen.

Prinzip und Methodik der Orthodiagraphie möge in den zahlreichen Originalarbeiten nachgesehen werden: Achelis (*1*), Albers-Schönberg (*2, 3, 4*), Béclère (*14*), Behn (*16*), De la Camp (*22, 23*), Davidsohn (*32*), Dietlen (*35, 39*), Franke (*55*), Franze (*56, 57*), F. M. Groedel (*71, 72, 74, 77*), Guttmann (*82*), Handwerk (*84*), Holzknecht (*99*), Immelmann (*101, 102*), Jaffé (*104*), Karfunkel (*109, 110*), Levy-Dorn (*129, 130*), Moritz (*143, 144, 145, 147, 148, 150, 115, 154*), Potain (*169*), Reyher (*173*), Rieder (*175*), Rumpf (*191*) Schüle (*196*), G. Schwartz (*197*), Treupel u. Engels (*211*), Varicot u. Chicotot (*213, 216*), Veith (*218*), Visco (*221*).

Wenden wir uns gleich zur Kritik der Leistungsfähigkeit dieses Verfahrens bei dem Versuch, die wahre Herzgröße zu bestimmen. Die Einwendungen, die gegen die Orthodiagraphie in dieser Beziehung gemacht wurden, sind nicht sehr zahlreich und stichhaltig. Eine Zusammenfassung derselben findet sich bei W. Guttmann (*82*). Er macht, kurz aufgezählt, geltend: Die exakte Bestimmung der wahren Herzgröße wird illusorisch durch die Variabilität des Herzens nach Größe und Form (Systole, Diastole) je nach der Lage (stehend, sitzend, liegend), der Atmungsphase, abnormer Druckverhältnisse im Thorax (Valsalva, Versuch von Joh. Müller), Muskelanstrengung, Füllungszustand der Bauchorgane und dadurch bedingte Stellung des Zwerchfells. Zudem hänge nach Kraus (*118*) die Herzgröße von der Achsenstellung des Herzens ab; man erhalte daher stark wechselnde, nicht genügend große Bilder. Dazu kämen noch spezielle Fehler der Methodik: Schwierigkeit die Patienten absolut ruhig in gleicher Lage zu halten, sie in einem späteren Falle wieder genau so zu lagern, relative Umständlichkeit und Fehler durch die Schwierigkeit der Technik.

Moritz widerlegt diese Einwände (Ueber die Bestimmung der sogen. wahren Herzgröße mittels Röntgenstrahlen. Zeitschr. für klin. Med. 1906, Bd. 59) und zeigt, daß man bei Einhalten gleicher Bedingungen, bei Ausschaltung vermeidbarer Erschwerungen (Muskelarbeit, Valsalva, stark verschiedene Füllung des Verdauungstraktus etc.) tatsächlich sehr gute Resultate

erzielt: „Das Herz zeigt unter Einhaltung der gleichen Bedingungen eine weit gehende Unveränderlichkeit seiner Form und Größe, so daß man zu verschiedenen Zeiten ceteris paribus fast identisch zu nennende Bilder von dem Herzen eines Menschen erhält.“ Dies wird durch zahlreiche Abbildungen in den Arbeiten von Moritz u. Dietlen klar erwiesen.

Was nun im Einzelnen zunächst die Atmungsstellung betrifft, so ist kein Zweifel, daß die Herzgröße und Form in maximaler Inspiration resp. maximaler Exspiration beträchtliche Veränderungen erleidet, was die beistehende Fig.2 aus der Veröffentlichung von Curschmann u. Schlayer *(31)* über diesen Gegenstand dartun möge. Indes betont Moritz (l. c.), daß bei mittlerer Atmung die Veränderungen sich auf ein kaum mehr nachweisbares

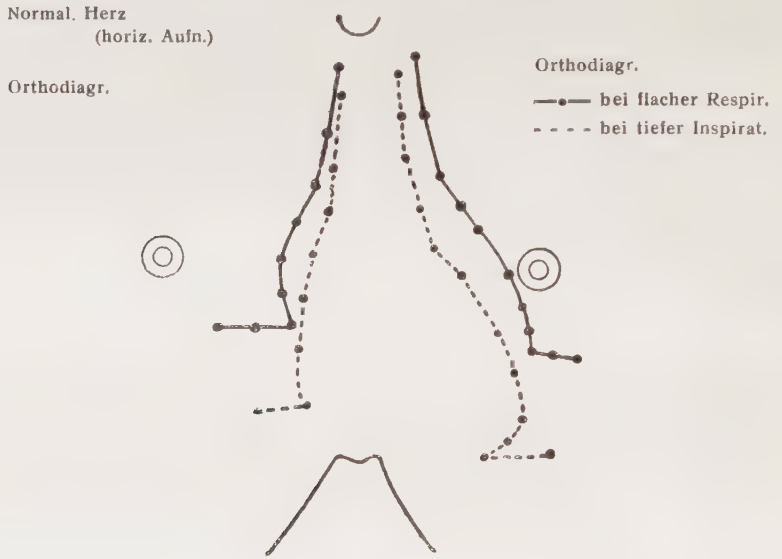

Fig. 2

Minimum reduzieren, besonders wenn man die Projektionen nicht auf die mit der Atmung sich verschiebende Brustwand, sondern auf eine davon unabhängige Zeichenebene markiert. Weiterhin ergibt sich durch die Aenderung der Herzgröße im Wechsel von Systole und Diastole für die Orthodiagraphie nur eine auffällig kleine Differenz (wenige mm) und bei gehöriger Uebung gelingt es unschwer, die diastolische Grenze festzulegen. Was endlich die Schrägstellung des Längsdurchmessers zur Thoraxwand anlangt, so zeigt Moritz (Ueber Tiefenbestimmung mittels der Orthodiagraphie etc. Fortschr. auf dem Geb. d. Röntgenstr., Bd. 7 pg. 169), daß dadurch normalerweise höchstens ein Fehler von 2—3 mm resultiert. Wir besitzen also in der Orthodiagraphie tatsächlich eine möglichst objektive und theoretisch einwandfreie Methode zur Bestimmung der wahren Herzgröße.

Mit welchem Maß von Genauigkeit sie arbeiten läßt, möge die folgende aus Angaben in Moritz'schen Arbeiten (l. c. u. *149*) zusammengestellte Tabelle zeigen. Sie enthält die Schwankungen der Größe einzelner Herzdurchmesser derselben Person bei wiederholten Aufnahmen.

Es schwankt bei

Fall	Zahl d. Aufn.	die Tr.-Dimens.	Breitendimens.	Länge	Fläche
I	7	zw. 11.8—12.2	9.7—10.4	12.7—13.1	97.5—102
II	4	„ 12.2—12.6	10.0—10.4	13.2—13.9	103—110
III	3	„ 13.5—13.9	10.9—11.8	15.9—16.1	144—150
IV	4	„ 12.7—12.9	10.0—11.3	14.2—14.8	121—125
V	4	„ 13.4—13.9	10.8—11.1	14.7—15.1	127—131
VII a	3	„ 14.2—14.4	10.1—10.9	14.1—14.3	112—119
VII b	2	„ 14.7—14.9	10.7—10.9	14.7—14.9	124—128

Die größte Differenz der Transversaldimension beträgt in den angeführten Fällen 0.5 cm (Fall V), die der Breitendimension 1.3 (Fall IV, der Länge 0.7 cm (Fall II), der Fläche 7 qcm (Fall II u. VIIa). Man erkennt, daß auch diese Methode ihre Fehlerbreite hat, die allerdings in Anbetracht der Kompliziertheit der gestellten Aufgabe sich in durchaus angemessenen Grenzen hält.

Wie schon oben erwähnt, versuchte ich in der vorliegenden Arbeit den Orthodiagraphen durch die Ferndurchleuchtung und Fernaufnahmen zu ersetzen. Die grundlegenden Arbeiten über diese neueren Verfahren sind etwa: Albers-Schönberg (*4, 5*), Bloch (*20a*), Ceresole (*27*), Fr. M. Groedel (*75, 76*), Alb. Köhler (*113, 114*), Koranyi und v. Elischer (*116*), Nemenev (*160*), Rieder u. Kästle (*176*), Weber (*222*).

Ich möchte zunächst auf die von mir angewandte Technik eingehen, um hernach ihre einzelnen Bestandteile und das ganze Verfahren einer kritischen Würdigung zu unterziehen.

Ich benützte den Polyphos-Apparat der Kgl. Universitäts-Kinderpoliklinik im Reisingerianium zu München und die von derselben Gesellschaft eingerichtete Apparatur. Die Aufnahmen wurden mit gewöhnlichen Durchleuchtungsröhren gemacht bei einer durchschnittlichen Belastung, die bei Parallel-Schaltung einer Funkenstrecke von ca. 12—16 cm. entsprach. Der Aufnahmeschirm stand 2 m vom Fokus der Röhre entfernt. Er wurde zunächst der Größe des Kindes entsprechend eingestellt, hierauf bei ganz enger Blende das zentrale Strahlenbündel auf die Mitte des Schirmes orientiert (seitliche Verschiebung der Röhre), dann die Blende geöffnet bis zum Quadrat mit ca. 1.5 cm. Seitenlänge. Nun wurde das zu untersuchende Kind so hinter dem Schirm postiert, daß das zentrale Bündel, dessen Auftreffstelle durch Farbstift markiert war, ca. 2,5 cm. links von der Wirbelsäule die Rückenwand treffen mußte. Es sollte damit nach dem Vorschlag von Köhler (*114*) vermieden werden, daß die Verzeichnung links größere Dimensionen erreiche; denn bei dieser Einstellung trifft das zentrale Bündel ungefähr auf die Mitte der Transversaldimension. Nun wurde der Untersuchungsraum verdunkelt, Adaptierung, Durchleuchtung.

Ich zeichnete die sich darstellende Herzsilhouette bei mittlerer Atmung in Diastole mit Fettstift leicht skizzierend auf den Schirm gleichzeitig mit Angabe der Lungenfelder und der durch Bleidrahtstücke markierten Mittellinie sowie der Mammillen und Claviculae. Nach relativ kurzer Zeit gelang es mir in den meisten Fällen, mit großer Bestimmtheit die wichtigsten Konturen festzustellen; nur bei sehr unruhigen Kindern, bei gleichzeitigem pathologischem Befund am Lungenhilus und anderen erschwerenden Umständen (siehe später) wurde ich unsicher, wo die Grenze zu ziehen sei. Zur Kontrolle der Zuverlässigkeit der beschriebenen zeichnenden Registrierung machten ich und Herr Dr. A. Forell, der mich bei allen Röntgenaufnahmen in der liebenswürdigsten Weise unterstützte, von dem gleichen Fall mehrfache Aufnahmen kurz hintereinander und an verschiedenen Nachmittagen. Es ergab sich dabei eine durchaus befriedigende Uebereinstimmung der jedesmal abgenommenen Pausen.

Ich lasse eine kurze Tabelle der betreffenden Zahlen nach Analogie der für die Orthodiagraphie früher mitgeteilten hier folgen.

Es schwankt bei

Fall des Untersuch.-Protokolls	Zahl d. Aufn.	die Tr.-Dimens.	Breitendimens.	Länge
14	3 zw.	8.8— 9.4	7.5—8.2	9.8—10.5
19	2 „	10.3—10.5	8.2—9.0	11.1—11.8
48	3 „	10.2—10.6	8.3—8.8	11.6—11.9
2	3 „	9.2— 9.7	7.4—8.0	11.2—11.8
7	4 „	12.4—13.1	9.9—11.4	13.2—13.7
23	4 „	9.0—9.6	7.8—8.5	10.4—10.9
37	4 „	9.0—9.2	7.0—8.6	10.9—11.4
47 (25 pg. 76)	3 „	11.0—11.6	8.8—9.2	12.5—13.2
39	3 „	8.9—9.7	7.2—8.4	10.9—11.2
40 (8 pg. 58)	3 „	11.4—13.2	8.9—10.3	12.4—13.5

Die größte Differenz bei der Transversal- und Längendimension ergibt Fall 40 mit 1.8 resp. 1.1. Es ist dabei eine Aufnahme mitverwertet, die von diesem schweren Vitium (siehe später Krankengeschichte) im Stadium gestörter Kompensation gemacht wurde; bleibt diese Aufnahme, wie es bei Fall 47 mit einer ähnlichen geschehen ist, unberücksichtigt, so lauten die Zahlen bezw. 11.4—11.5; 8.9—9.2; 12.4—12.6, ergeben also durchweg gute Resultate. Die größte Differenz beträgt so bei der Transversal-Dimension 0.8 cm (Fall 39), bei der Breitendimension 1.6 (Fall 37), bei der Länge 0.7 (Fälle 14, 19, 47). Die mittlere Schwankung ist bezw. 0.47 cm, 0.83 cm, 0.5 cm, dagegen bei den Moritz'schen Zahlen S. 17 bezw. 0.33 cm, 0.66 cm, 0.4 cm.

Man sieht aus der Vergleichung dieser Zahlen, daß nach beiden Verfahren die Transversaldimension und die Länge am sichersten zu bestimmen sind, während die Breite größere Schwankungen zeigt. Die Abweichungen bei der Ferndurchleuchtung sind allerdings sowohl absolut als im Mittel etwas größer als bei der Orthodiagraphie. Indes ist die Differenz keine so bedeutende, daß darnach von vornherein schon sehr zu ungunsten der

Ferndurchleuchtung geurteilt werden müßte. Insbesondere mache ich darauf aufmerksam, daß die Abweichungen bei der Länge nach beiden Tabellen im Mittel am wenigsten differieren und im absoluten Wert der größten Schwankung gleich sind, nämlich 0.7. Ich werde auf diese Feststellung später bei der Frage der Bestimmbarkeit der Herzspitze nochmals zurückzukommen haben. Ich möchte zugunsten der Ferndurchleuchtung noch anführen, daß in der Tabelle der vorigen Seite auch die allerersten Aufnahmen mitverwertet sind, bei denen es mir noch nicht immer mit Sicherheit gelang, die Konturen der mittleren Atemstellung und der Diastole zu treffen.

Freilich sind die mitgeteilten und einander gegenübergestellten Zahlen nicht sehr reichlich; sie geben aber trotzdem, glaube ich, ein ungefähres orientierendes Bild von der Leistungsfähigkeit beider Methoden.

Von den klinisch-diagnostisch nicht ganz klaren Fällen und solchen mit besonders markantem Befund wurden Fernphotographien nach den in den eingangs erwähnten Arbeiten vertretenen Prinzipien und der dort beschriebenen Technik gemacht. Beim Vergleich dieser Bilder mit den gezeichneten Umrissen ist zu beachten, daß dieselben in maximaler Inspirationsstellung (Belichtung ca. $^1/_3$—$^1/_5$") aufgenommen sind. Dadurch ergeben sich Differenzen in der Größe der Lungenfelder, im Abstand und in der Höhenlage der Mammillen und auch in der Form und Größe des Herzens im Sinne der Figur auf Seite 16. Als Ergänzung der zeichnerischen Aufnahmen am Schirm waren die Bilder bei Beachtung der erwähnten Unterschiede recht wohl brauchbar.

Durch die bisherige Darstellung ist erwiesen, daß die angewandte Methode mit genügender Genauigkeit zu arbeiten gestattet, weshalb ihre Ergebnisse, unter sich verglichen, durchaus verwertbar erscheinen. Nun handelt es sich darum, den allgemeinen Wert derselben festzustellen und sie im einzelnen denen mit der Orthodiagraphie zu vergleichen.

Die Methode ergibt zunächst theoretisch nicht ganz exakte Werte. Denn nimmt man z. B. eine Herzbreite von 9 cm und eine Fokus-Schirmdistanz von 2 m an, so erhält man als Projektion die Größe x entsprechend der Proportion: x : 9 200 : (200—4) oder x - 9.19 cm, wenn der

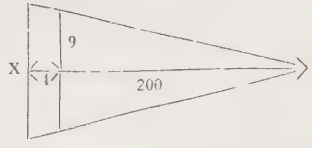

Abstand des betreffenden Durchmessers vom Schirm 4 cm beträgt. In unserem Beispiel wird also der Transversaldurchmesser um ca. 2 mm zu groß. Es ist indessen zu berücksichtigen, daß die am Herzen abzumessenden Größen tatsächlich nicht genau parallel zur Frontalebene verlaufen, sondern zu ihr mehr oder weniger geneigt stehen; dies gilt insbesondere vom Längsdurchmesser. In der orthodiagraphischen Projektion ergeben

sich daher notwendig Verkürzungen. Andererseits zeichnet die Ferndurchleuchtung die betreffenden Abmessungen etwas zu groß. Es gelingt durch Rechnung leicht, das Maß dieser Vergrößerung festzustellen.

In beifolgender Zeichnung sei F der Fokus der Röhre, S der Schirm, L der Längsdurchmesser des Herzens in seiner wahren Lage, d der Abstand der Herzspitze vom Schirm, a der Abstand des am weitesten von der Brustwand nach rückwärts im Brustraum gelegenen oberen Punktes des Längsdurchmessers; b bedeute die Projektion von L auf die durch die Herzspitze gelegte Frontalebene, x die Zentralprojektion der Größe L von F aus auf den Schirm; f sei die Distanz von F und S; der halbe Oeffnungswinkel heiße α.

Es ist dann:

$$\frac{x}{2f} = tg\,\alpha;\ \frac{b+y}{2(f-d)} = tg\,\alpha;\ \frac{y}{a} = tg\,\alpha;\ b = \sqrt{L^2 - a^2}.$$

Es ist $\frac{y}{a} = \frac{x}{2f}$; $y = \frac{a\,x}{2f}$; setzt man diesen Wert und den für b in die zweite Gleichung ein, so ergibt sich:

$$\frac{\frac{a\,x}{2f} + \sqrt{L^2 - a^2}}{2(f-d)} = \frac{x}{2f},\quad \frac{a\,x + 2f\sqrt{L^2 - a^2}}{2f(f-d)} = \frac{x}{f};\quad x = \frac{f\sqrt{L^2 - a^2}}{f - d - \frac{a}{2}}.$$

Für die Verhältnisse der Orthodiagraphie erhält man in einfacher Weise: $b^2 = L^2 - a^2$; $b = \sqrt{L^2 - a^2}$; also $b < L$, d. h. der Längsdurchmesser ist verkürzt. Bei der Ferndurchleuchtung wird diese Größe mit dem Faktor $\frac{f}{f - d - \frac{a}{2}}$ multipliziert. Je größer d und a werden, um so größer wird der Wert dieses Ausdrucks, umso stärker also auch die Vergrößerung.

Wird d = 0, so erhält man immer noch eine Vergrößerung im Vergleich zur Orthodiagraphie, weil $\frac{f}{f - \frac{a}{2}} > 1$ ist. Erst bei Parallelstellung, d. h. a=0 wird der Faktor = 1.

Zunächst ein den tatsächlichen Verhältnissen entsprechendes Beispiel: Es sei der Abstand a des oberen Endes von L von der Innenfläche der Brustwand 2,5 cm (siehe Moritz: Ueber Tiefenbestimmung etc.), L selbst 11 cm, der Abstand d = 4 cm, f = 200 cm, so ergibt die Orthodiagraphie als Maß für die Größe L:

$b = \sqrt{L^2 - a^2} = \sqrt{114.75} = 10.71$ cm; die Ferndurchleuchtung:

$$x = \sqrt{L^2 - a^2} \cdot \frac{f}{f - d - \frac{a}{2}} = 10.71 \cdot \frac{200}{200 - 4 - 1.75} = 10.71 \cdot \frac{200}{194.25} = 11.03 \text{ cm.}$$

Man sieht: dadurch, daß die Ferndurchleuchtung vergrößert, ist sie imstande, den Durchmesser L genauer zu geben als die Orthodiagraphie. Nun ändern sich allerdings L und a von Fall zu Fall, während sie beim gleichen Individuum, gleiche Lage vorausgesetzt, am Ende des Wachstums annähernd konstant sein werden. Die Variation von L ergibt sich aus den Normalzahlen für die betreffende Größe und Altersstufe resp. Gewichtsklasse; a variiert nach Moritz (l. c.) zwischen 0 und 3.3; als Mittel der angegebenen Zahlen, die allerdings durchweg pathologischen Fällen zukommen, ergäbe sich 1.8 cm. Man wird keinen allzu großen Fehler begehen, wenn man annimmt, daß bei den von mir untersuchten Fällen, die meist Kinder im Alter von 10—13 Jahren betrafen und bei denen schwere pathologische Zustände nur vereinzelt zu konstatieren waren, die Schwankung dieser beiden Größen keine sehr erhebliche ist. Nimmt man nämlich an, daß für den Durchschnittsfall einer enger begrenzten Patientenreihe (siehe oben) L und a annähernd konstant bleiben, so kann man die Größe d so abändern, daß für den Durchschnittsfall die ideale Bedingung x = L erfüllt wird.

Dies versuchte ich auch für mein Untersuchungsmaterial zu erreichen. Ich stellte mir die Frage: wie groß muß ich d wählen, damit bei meinem ziemlich gleichmäßigen Material, für das ich im Durchschnitt L = 11, a = 2 cm (ein Maß, das auch Moritz, Zeitschr. f. kl. Med. 06 als ungefähres Mittel angibt) setzte, die am Schirm abmeßbare Größe L der tatsächlichen möglichst nahe kommt? Zu diesem Zwecke berechnete ich d aus der oben entwickelten Formel $x = \sqrt{L^2 - a^2} \cdot \left(\frac{f}{f - d - \frac{a}{2}}\right)$, indem ich für x = L setzte, für L und a bezw. die Zahlen 11 und 2 cm. Man erhält dann d = 2.4 cm.

Die Dicke der Brustwand beim Kinde beträgt ca. 1—1.5 cm; man hat daher den Schirm, an dessen Hinterwand das Kind mit der Brust anlehnt, ca. 1 cm dick zu machen. Dies hatten wir bei unserem Apparat

so eingerichtet, der somit für die Darstellung der Größe L die besten Bedingungen enthielt. Auch für die übrigen Durchmesser war diese Anordnung ganz zweckmäßig.

Nach diesen theoretischen, mehr das Ganze der Methode berücksichtigenden Betrachtungen wollen wir uns nun dem Einzelnen zuwenden.

Unsere Einrichtung zur Durchleuchtung brachte die Notwendigkeit mit sich, im Stehen zu durchleuchten. Es ist wohl von Albers-Schönberg (*4 u. 5*) eine Anordnung mitgeteilt worden, die auch Ferndurchleuchtung im Liegen ermöglicht (Aufstellung der Röhre in einem Zimmer unter dem Untersuchungsraum mit durchbrochener Decke). Dieses Verfahren setzt aber örtliche Verhältnisse voraus, wie sie nicht so leicht zu haben sein werden.

Bekannt ist nun die von Moritz (*149*) und auch anderen Untersuchern (Curschmann (*30*), Schlayer (*31*), Dietlen (*35, 37, 39*) immer wieder betonte Notwendigkeit der Vornahme aller orthodiagraphischen Herzaufnahmen im Liegen. Es möge gestattet sein, hier seine Zusammenfassung über die Wirkung der Vertikalstellung auf die Herzgröße anzuführen: „Das Herz tritt bei Vertikalstellung ausnahmslos eine Strecke weit im Thorax herab; in der Mehrzahl der Fälle findet außerdem noch eine mehr oder weniger starke Steilstellung des Organs statt. Fast immer findet sich ferner eine Verkleinerung des Herzens in der Transversal- und der Breitendimension, sowie auch eine Verschmälerung des Gefäßtrunkus, an dem das Herz hängt. Der Längsdurchmesser verhält sich bei Vertikalstellung verschieden. Im Ganzen zeigt er eher Neigung sich zu verlängern. Dagegen zeigt die gesamte Vorderfläche des Organs eine Tendenz zur Verkleinerung. In manchen Fällen ist die Verkleinerung sehr deutlich. Wenn nun auch die Dimension des Herzens in sagittaler Richtung sich im Stehen eher verkleinert, so muß es gelegentlich zu einer Abnahme des gesamten Herzvolumens kommen.“ Im Speziellen fand Moritz (l. c.) eine Verkleinerung der Transversaldimension im Vergleich zur liegenden Stellung bei den 31 verwendeten Fällen zwischen 0.4 und 2.5 cm und zwar in $^3/_4$ der Fälle mehr als 1.0 cm. Die Flächendimension soll sich in 8 Fällen um 17—28% verkleinert haben. Moritz gibt indes selbst zu, daß er nach Beachtung einer Fehlerquelle (supraapicaler Schatten) „erhebliche Verkleinerungen nicht mehr so häufig hat konstatieren können.“ Die Abwärtsbewegung des Herzens als Ganzes beträgt zwischen 2 und 4.5 cm.

Zur Illustration der Bedeutung der Sache führt Moritz (l. c.) zwei Fälle mit gleicher normaler Herzgröße im Stehen an, deren einer bei der Aufnahme im Liegen eine deutliche Herzvergrößerung aufwies, die also bei nur vertikaler Durchleuchtung der Feststellung entgangen wäre.

Es fragt sich, wie viel Wert nach diesen Konstatierungen noch Vertikalaufnahmen spez. für die Größenbestimmung des Herzens beigemessen werden kann. Zunächst ist zu bedenken, daß im Stehen gewonnene Zahlen nur mit den Normalwerten für die Vertikalstellung verglichen und nach ihnen beurteilt werden dürfen. Besieht man sich die Zahlen für Normal-

orthodiagramme im Stehen und im Liegen bei Groedel (*74*), Veith (*118*) und Otten (*167*) etwas genauer, so gewinnt man die Ueberzeugung, daß die in Frage stehende Aenderung der Herzgröße durchaus keine so sprunghafte und unberechenbare ist, wie nach den Arbeiten Moritz' zu glauben wäre, sondern daß die Verkleinerung der einzelnen Durchmesser bei den einzelnen Gruppen sich meist um gleiche oder nicht viel differierende Werte vollzieht.

Ein Einwand, der gegen Moritz zugunsten der Vertikalaufnahmen gemacht werden kann, ist der, daß im Liegen das Zwerchfell und damit auch das Herz durch die Bauchorgane künstlich hochgedrängt wird. Dadurch kommt das Herz in eine leicht vermehrte Querstellung und ebenso wie nach Moritz bei Aufnahmen im Stehen gelegentlich eine Herzvergrößerung der Beobachtung entgehen soll, kann durch die angegebenen Verhältnisse einmal eine Herzvergrößerung vorgetäuscht werden, wo in Wahrheit keine vorhanden ist. Gerade die Herzen sind daraufhin sehr verdächtig, die sich durch starke Form- und Größenänderung beim Uebergang aus liegender in vertikale Stellung als innerhalb der Brusthöhle abnorm beweglich kennzeichnen.

Man wird unter diesen Umständen nicht leugnen können, daß die Feststellung der Herzgröße im Stehen neben der im Liegen auch ihre Berechtigung hat. Bei ganz exaktem Vorgehen müßte man beide Durchleuchtungsarten für jeden Fall fordern, da ja gerade die mehr oder wenig große Aenderung einige Rückschlüsse auf die Beschaffenheit des Herzens und seiner Fixation im Thorax zuläßt. (Erheblichere Dilatationszustände z. B. werden sich auch beim Stehen in der Form nicht ändern etc.)

Die Durchleuchtung im Stehen hat sogar einige Vorzüge: sie ist bequemer für Patient und Untersucher, ferner ist mit Fr. M. Groedel (*74*) zu betonen, „daß der ganze Kreislauf doch wohl eben auf diese Haltung eingestellt ist, da der Mensch den größten Teil des Tages in dieser Haltung zubringt." Endlich lassen sich Veränderungen in der Herzform, auf die neuerdings so viel Wert gelegt wird (Otten *167*, M. Groedel *78*, Th. u. Fr. Groedel *79*, Schwartz *197*) im Stehen oft besser beurteilen als im Liegen.

Moritz (*147, 148*) betont ferner immer wieder, daß die zur Orthodiagraphie absolut notwendige ruhige Haltung immer noch am besten in liegender Stellung zu erreichen sei. Da eine orthodiagraphische Aufnahme je nach Uebung zwischen 3 und 5 Minuten dauert, so ist es begreiflich, daß vollkommene Ruhe während dieser relativ langen Zeit im Liegen tatsächlich viel leichter oder überhaupt nur so von den Patienten eingehalten werden kann. Alle Autoren betonen die Schwierigkeit zuverlässiger Fixation der Patienten bei Aufnahmen im Stehen (Grunmach u. Wiedemann, Hirschmann zitiert nach W. Guttmann (*82*), Moritz *147, 148*), Levy-Dorn (*129 130*); letztere empfehlen Schulterstützen). Otten (*167*) betont dagegen, daß es ihm in zahlreichen Fällen gelungen sei, bei verschiedenen nach kürzeren oder längeren Zeiträumen vorgenommenen Aufnahmen im Stehen fast identische Bilder zu erhalten.

Bei meinen Aufnahmen habe ich mit dieser Schwierigkeit nicht so sehr viel zu kämpfen gehabt, obwohl es sich durchwegs um Schulkinder handelte. Einmal wurden sie offenbar durch die 2 m entfernte Röhre und den als feste Wand imponierenden Schirm nicht beunruhigt und zweitens erforderte eine Durchleuchtung selten mehr als ½ Minute. Diese Zeit hindurch hielten fast alle Kinder bei vorheriger Belehrung und geeignetem Zuspruch tadellos stille. Sie lehnten mit der Brustwand an die Rückseite des in einem massiven Gestell fixierten Schirmes und schlangen beide Arme um die Pfosten des Gestells in möglichst symmetrischer Haltung. Das Kinn des mäßig nach rückwärts gebeugten Kopfes konnte sich auf dem oberen Schirmrande gerade aufstützen. Die dadurch erzielte Fixierung des Kopfes gibt auch dem übrigen Körper ausreichend festen Halt. Stellte sich beim Aufleuchten der Röhre eine Verdrehung heraus, kenntlich an der verschobenen ungleichmäßigen Lage der Mammillenmarken zu denen der Medianlinie sowie einer auffälligen Ausbiegung des Gefäßschattens nach der Seite, so wurde der Stellungsfehler vor der Aufnahme sorgfältig korrigiert.

Moritz betont allen Autoren voran (Romberg *180, 181*, Dietlen *36, 37, 39*, Otten *167*, Franke *55*, Fr. M. Groedel *77*, Franze *57*, Arnsperger, Schieffer zit. nach *167*) die Wichtigkeit der genauen Darstellung der Herzspitze. Er äußert sich (*149*): „Wenn man das Herz nur bis zum Zwerchfell zeichnet, entgeht ein ganz variabler Teil des Herzens der Bestimmung und genaue Schlußfolgerungen über die Herzgröße werden unmöglich.“ Die zahlreichen Marken im Bereich der Herzspitze auf einem Orthodiagramm zeigen aber deutlich genug, daß ihre Bestimmung entschieden der schwierigste Abschnitt der Größenbestimmung ist. Die Helligkeitsunterschiede werden geringer (Schatten des linken Leberlappens, Magenblase bezw. Schatten des Mageninhalts), die Exkursionen undeutlicher. Zur Ueberwindung all dieser Schwierigkeiten empfiehlt Dietlen (Arch. f. klin. Med. 07) möglichst zahlreiche Marken und mehrere Aufnahmen vom gleichen Fall, dann besonders Achtung auf den pulsierenden Rand. Nach Moritz (*149*) verstärken sich diese Schwierigkeiten der Aufnahme der Herzspitze noch im Stehen: der supraapikale Schatten sei dann oft nur sehr schwer vom Spitzenschatten zu trennen, die luftgefüllte Magenblase erschwert die Erkennung der Kontur (bei Horizontallage ergibt der Magen eine mehr gleichmäßige, wenn auch etwas dunklere Helligkeitsnüance); die Exkursionen seien endlich im Stehen wahrscheinlich größer als im Liegen.

Die beiden ersten Einwände bestehen wohl nicht ohne weiteres zu recht. Es sind, im Kindesalter wenigstens, immer nur ganz besondere Fälle, in denen man über einen Zweifel bezüglich des supraapikalen Schattens nicht ins Klare kommen kann; vermutlich machen diese auch bei der Horizontalaufnahme gelegentlich Schwierigkeiten. Auch gegen die luftgefüllte Magenblase grenzt sich die Herzspitze meist ganz deutlich ab. Ich erhielt mehrfach Fernaufnahmen, bei denen fast der ganze untere Herzrand sichtbar war. Es gibt allerdings Fälle, in denen in dem sehr hellen Magenfeld die Spitze einfach nicht sicher zu erkennen ist. Doch glaube ich, daß unter Umständen auch einmal ein gegenteiliger Fall zur Beobachtung kommt, bei dem die Spitze im Liegen schwerer zu differenzieren ist als im Stehen. Die

vermehrten Exkursionen im Stehen sind gerade in komplizierteren Fällen sehr erwünscht, weil ja, wie Dietlen (*39*) deutlich hervorhebt, das sicherste Kriterium für die Herzspitze und den unteren Herzrand die Pulsation des betreffenden Schattens ist. Daß es auch bei lebhafter Pulsation mit genügender Aufmerksamkeit gelingt, das diastole Volumen aufzuzeichnen, wird übrigens auch von Moritz nirgends bestritten. Man sieht also, daß diese besonderen Umstände, die eine Aufnahme der Herzspitze im Stehen erschweren sollen, nicht allzu stark ins Gewicht fallen, gelegentlich sogar günstigere Verhältnisse schaffen. Diesen Eindruck gewinnt man auch aus den Arbeiten von Groedel, Veith und Otten (*74, 218, 167*), die größere Reihen von Vertikalorthodiagrammen enthalten.

Wie steht es nun mit der Bestimmung der Herzspitze bei der Fernaufnahme nach der von mir geübten Technik? Ich habe gefunden, daß die Spitze bei entsprechender Aufmerksamkeit und einiger Uebung trotz der natürlich recht ungünstigen Verminderung der Lichtstärke bei meinen Fällen in derselben Ausdehnung und ähnlicher Häufigkeit festzustellen war wie mit der Orthodiagraphie. Allerdings muß ich hier betonen, daß die Verhältnisse des kindlichen Thorax wesentlich mit dabei in Betracht kommen und daß der Aufnahme Erwachsener in dieser Beziehung große, vielleicht unüberwindliche Hindernisse im Wege stehen. Otten (*167*) führt an, daß als Hemmnisse für die Bestimmung der Herzspitze hauptsächlich in Betracht kamen: starke Entwicklung der Mammae bei Frauen und kräftige Muskulatur sowie Fettauflagerung bei Männern. Arhelis (*1*) empfiehlt in solchen Fällen zur Aufhellung vor der Durchleuchtung ein Brausepulver nehmen zu lassen. Wie weit dieses Verfahren zulässig und zweckmäßig ist, soll hier nicht entschieden werden. Die angeführten Hindernisse kommen bei Kindern wohl kaum in Frage.

Nach Otten (l. c.) war der

Med.-Abst. links	über dem Zwerchfell	unter dem Zwerchfell	die Herzspitze üb. d. Zwerchfell	unter dem Zwerchfell	nicht bestimmbar
liegend in	74%	26%	12%	85%	3%
stehend in	68%	32%	0%	93%	7%

Bei den 27 Fällen meines Materials waren die entsprechenden Zahlen:

stehend	89%	11%	29%	67%	4%

Man sieht daraus, daß die Darstellbarkeit der Herzspitze sich etwa in denselben Grenzen hält wie bei der Orthodiagraphie. Daß sich der Medianabstand links und die Herzspitze beträchtlich häufiger über dem Zwerchfell befinden, mag seinen Hauptgrund wohl darin haben, daß beim Kinde die Zwerchfellkuppen in der Regel flacher sind und daß meine Aufnahmen bei mittlerer Atmungsstellung gemacht sind, die orthodiagraphischen dagegen am Ende der Exspiration, ein Umstand, der die Erkennung der Spitze nicht unwesentlich fördert. Uebrigens wird in den orthodiagraphischen Arbeiten durchweg auch die Leichtigkeit und Sicherheit der Grenzbestimmungen beim Kinde hervorgehoben.

Ein Nachteil erwächst meiner Durchleuchtungsart aus der geringeren Helligkeit der Bilder und dem relativ größeren Umfang für das subjektive Ermessen, der allen Methoden anhaftet, die die Herzsilhouette im Ganzen

betrachten und durch Nachfahren der Konturen sie zu fixieren suchen. Diese Umstände machten sich hauptsächlich bei der Bestimmung des Gefäßbandes geltend. Es war im Durchschnittsfalle vom Wirbelsäulenschatten genügend scharf zu differenzieren, konnte aber manchmal trotz angestrengtester Aufmerksamkeit nicht sicher gefunden werden. Pathologische Besonderheiten wie Vorspringen des Aortenbogens bei A Ins. oder Vortreten des Pulmonalbogens bei offenem Duct. Botalli markierten sich indes sehr deutlich. Die Grenze zwischen linkem Ventrikelbogen und Vorhofs- bezw. Pulmonalbogen war an der Pulsationsänderung meist deutlich zu erkennen.

Einige Schwierigkeiten machte mitunter auch die Bestimmung der Medianlinie: sie wurde mit 3 mm dickem Bleidraht auf dem Sternum markiert. Gelegentlich war aber dessen Schatten in dem von Wirbelsäule, Herz und Sternum nicht sicher zu sehen. In solchen Fällen half zur Konstruktion die Beachtung der Mammillenmarken sowie der Lage der Claviculae.

Zusammenfassend läßt sich über die von mir verwendete Methode etwa Folgendes sagen: sie ist im Prinzip nicht so exakt wie die Orthodiagraphie; doch ist die prinzipielle Fehlerquelle so gering, daß die Resultate auch für wissenschaftliche Zwecke Verwendung finden können. Die Schnelligkeit der Fernaufnahme, ihre geringe Umständlichkeit verglichen mit der Orthodiagraphie, die viel billigere Apparatur, der allerdings stärkerer Röhrenverbrauch gegenübersteht, stempeln sie zu einer Methode, die speziell im poliklinischen Betrieb, in dem oft die Patienten nicht zu jeder Zeit und beliebig lang zur Verfügung stehen, sehr zweckmäßig ist. Zudem kommt, daß man sich die nötige Uebung rasch aneignen kann. Nachteilig sind die geringe Helligkeit der Bilder sowie die Notwendigkeit im Stehen zu durchleuchten. Die Methode hat sich mir bei Beobachtungen an Kindern bewährt. Bei Erwachsenen dürfte aus den schon genannten Gründen die Helligkeit und Deutlichkeit der Bilder oft ungenügend sein; zu einem weitergehenden Urteil fehlen mir hier die Erfahrungen. —

* * *

Um nun die mit der beschriebenen Methode gefundenen Maße für die Herzgröße richtig beurteilen und verwerten zu können, sind zuverlässige Normalzahlen zum Vergleich nötig. Für Erwachsene besitzen wir solche von Dietlen (*39*), Fr. M. Groedel (*74*) und Otten (*167*). Wichtig sind die in diesen Arbeiten festgelegten Abhängigkeiten der Herzmaße von Alter, Geschlecht, Körpergewicht und -Größe, Thoraxbau, Atmung und Körperhaltung. Für das Kindesalter hat zuerst Reyher (*173*) einige Normalzahlen angegeben; auf ein größeres Material stützen sich die Tabellen von Veith (*127, 218*), der auch Vergleichsorthodiagramme im Liegen und Sitzen aufgenommen hat. Zwei Arbeiten, die ebenfalls Herzmaße für das Kindesalter enthalten sollen (siehe Reyher *174*), von Visco (*221*) und Clopatt waren mir leider nicht zugänglich. Veith (l. c.) betont die erhöhte Schwierigkeit, für das Kindesalter Normalzahlen anzugeben, indem er auf die von Neumann hervorgehobenen Wachstumsverhältnisse des Kindes-

alters hinweist (*163*). Herz und Thorax des Kindes halten beim Wachstum nicht gleichen Schritt; das Thoraxwachstum ist nicht genau korrespondierend mit dem Körperwachstum, dieses nicht mit der Alters- und Gewichtszunahme. Dazu kommt die Lage- und Formveränderung des Herzens beim allmählichen Tiefertreten des Zwerchfells im späteren Kindesalter. Veith schreibt (l. c.): „Es hat sich herausgestellt, daß bei Kindern so wenig regelmäßige Proportionen zwischen Alter und Größe und Gewicht bestehen, daß es außerordentlich schwer ist, regelmäßige Beziehungen zwischen der Körperkonstruktion und der Herzgröße herzustellen." Dennoch darf die Frage nach einer Normalherzgröße für das Kindesalter bejaht werden Allerdings ist dabei vorausgesetzt ungefähre Gleichheit von Größe, Ernährungszustand, Muskelentwicklung (zusammen „Konstitution"), Alter, Herzform, Lagerung. Das Geschlecht als solches ist bedeutungslos. Am meisten Einfluß auf die Herzgröße der Kinder haben Körpergröße und Körperbau, weniger das Gewicht, welches beim Erwachsenen nach Dietlen (*39*) und Otten (*167*) in erster Linie maßgebend ist, am wenigsten das Alter.

Es genügt nun nicht, wie Otten (l. c.) mit Recht betont hat, die in einem einzelnen Fall gefundenen Herzmaße mit den Normalzahlen der entsprechenden Klasse zu vergleichen und bei Ueberschreiten derselben um $^1/_2$ cm eine Vergrößerung anzunehmen, wie das bis in die jüngste Zeit üblich war, sondern es müssen immer auch die physiologischen Maxima und Minima der einzelnen Abmessungen berücksichtigt werden. Die Brauchbarkeit der Größenbestimmung für die Beurteilung fraglicher Hypertrophie- und Dilatationszustände am Herzen wird dadurch allerdings wesentlich eingeschränkt. Wie wichtig die Sache aber ist, zeigt die Feststellung Ottens (*167*) „daß zwischen Minimal- und Maximal-Werten einerseits und Mittelwerten andererseits innerhalb derselben Größenklasse bei Herzgesunden Differenzen bestehen können, die bis zu 2—6 cm betragen, während der Unterschied zwischen den Mittelwerten zweier aufeinanderfolgender Größenklassen kaum $^1/_2$ cm überschreiten." Es liegt nahe, daß diese Verhältnisse nach dem oben Gesagten im Kindesalter noch auffallender sein werden. Dem verleiht auch Veith (l. c.) Ausdruck: „Die Grenzwerte nach oben wie nach unten berühren sich in den einzelnen Körpergruppen doch so nahe, daß sich eigentlich scharfe Unterschiede zwischen den Kindern von 110 und 140 cm nicht ergeben haben."

Möchte es demnach scheinen, daß es ein aussichtsloses Bemühen ist, für die Beurteilung eines nicht normalen Herzens die Größenbestimmung gewinnbringend zu verwerten, so darf man nicht außer Acht lassen, daß einmal die Mittelzahlen doch als Norm immer ihre Bedeutung behalten werden und daß zweitens bei der Gesamtheit aller Durchmesser nicht gleichzeitig die oben erwähnten beträchtlichen Abweichungen innerhalb der physiologischen Variationsbreite sich finden. Zeigt sich durchweg eine erhebliche Ueberschreitung der Mittelwerte, so wird man nach wie vor mit Sicherheit eine pathologische Vergrößerung annehmen dürfen. Nur der Wert des einzelnen Durchmessers wird also durch diese Feststellungen beschränkt.

Für das Kindesalter, in dem die Lage des Herzens sehr wechseln kann, (Spitzenstoß 1 cm außerhalb oder innerhalb der Mammillarlinie, im 4. oder 5. Interkostalraum gilt unter Umständen als normal), ist speziell auf die Größen M. l. und M. r. kein besonderer Wert zu legen. Das Verhältnis dieser beiden Abstände schwankt nach Veith (*217*) zwischen 1 : 1 5 resp. 1 : 3.5. Man wird also gut tun, bei Kindern M. l. und M. r. recht vorsichtig zu verwerten und sich eher an die Summe beider, die Transversaldimension Tr zu halten. Zum mindesten darf man mit Veith eine Vergrößerung nach rechts oder links dann nicht annehmen, wenn die Summe M. r. und M. l. die Norm nicht nennenswert überschreitet, mag die einzelne der beiden Größen auch weit über den Mittelwert hinausgehen.

Bei den vielen Faktoren, welche die Herzgröße im Kindesalter beeinflussen, wäre es sehr zu wünschen, daß noch größeres Untersuchungsmaterial von gesunden Kindern gesammelt würde, damit man für die Vergleichung eine breitere Basis gewinnt.

Nach diesen umfangreichen methodischen Vorbemerkungen wende ich mich nunmehr meiner früher schon formulierten engeren Aufgabe zu. Es sollte festgestellt werden, was im Kindesalter (6.—14. Jahr) die Größenbestimmung des Herzens für die Diagnose zu leisten vermag in all den Fällen, in denen ein Geräusch endokardialen Ursprungs am Herzen zu hören war.

Ich verwende nach dem allgemein üblichen Vorgehen als Herzmaße den Medianabstand links und rechts, M. l. u. M. r., die Länge L und die Transversaldimension. Von einer Bestimmung der Herzfläche, wie sie Moritz, Dietlen, Veith und andere Untersucher üben, habe ich nach den sehr berechtigten Einwänden Ottens (*167*) gegen die dazu notwendigen willkürlichen Linienkonstruktionen, abgesehen. Form und Lage des Herzens werden bei den Fällen, die darin Besonderheiten aufweisen, berücksichtigt.

Die Fälle sind in 3 Gruppen eingeteilt. Die erste enthält diejenigen, bei denen auch ohne Größenbestimmung die Diagnose fast sicher zu stellen war; die zweite diejenigen, bei denen unter gleichen Bedingungen die Diagnose ziemlich wahrscheinlich war; die dritte Gruppe enthält die diagnostisch unklaren Fälle.

Zur ersten Gruppe wären alle Fälle mit sicherem anämischen akzidentellem Geräusch zu zählen. Es hat sich herausgestellt, daß die Herzgröße derselben sich durchweg ungefähr an die Mittelwerte hielt, die Maximalzahlen nie überschritt. Von meinem derartigen Material gilt also, daß die Herzgröße kein pathognomonisches Verhalten zeigte. Aus diesem Grunde erübrigt sich wohl die Mitteilung der ziemlich gleichförmigen Krankengeschichten über die betreffenden Fälle.

I. GRUPPE:

1. Fall (2)*. Edelmann Karl, 11 Jahre alt, 132,5 cm, 22 kg.

Anamnese: Pertussis, Morbilli, Varicellen; seit Geburt schwächlich, immer etwas zyanotisch. Subj. Beschwerden: Herzklopfen bei Anstrengung, Stechen in der Herzgegend, mitunter Kopfschmerzen, viel kalte Hände und Füße.

Befund: Schwächlicher, mäßig genährter Knabe mit zyanotischer Färbung von Lippen und Händen, enger, flacher Thorax. Die Fingergelenke sind leicht verdickt, blau, angeblich als Folge einer Erfrierung. Spitzenstoß schwach im 5. I. K. R. innerhalb der M. L., daselbst feines Schwirren; an allen Ostien lautes systolisches Geräusch, am lautesten an der Spitze und besonders im 5. I. K. R. links vom Sternum; 1. Ton nur an der Trikuspidalis deutlich, an den übrigen Ostien nur angedeutet. 2. Töne durchweg laut, besonders über Aorta und Pulmon.

( )* bezeichnet die Nummer meiner Untersuchungsprotokolle.

Das Geräusch deutlich nach dem Rücken fortgeleitet. Der Puls mäßig gefüllt, leicht unterdrückbar, regelmäßig ca. 74 pr.'. Der Befund bleibt bei 3/4 Jahre langer Beobachtung im wesentlichen derselbe.

Diagnose: Vitium congenitum, wahrscheinlich persistierender Duct. Botalli vielleicht mit komplizierendem Septumdefekt. Form des Röntgenbildes uncharakteristisch.

Größenbestimmung (Mittel aus 3 Aufnahmen):

M. l. 6.6 (6.7-8.3)*), M. r. 2.8 (3.0-4.5), L. 11.6 (10.9-12.0), Tr. 9.4 (9.8-11.4).

Das Fehlen jeder Vergrößerung bei dem mitgeteilten auffälligen Auskultationsbefund (sehr lautes Geräusch) und den sonstigen Zeichen (Schwirren, schwacher Spitzenstoß) sichert die Diagnose Vitium congen. unbedingt. (Siehe Hochsinger [*96*]).

2. Fall (7). Huber Therese, 12 Jahre alt, 141 cm.

Anamnese: Pertussis, Pneumonie, Morbilli, Angina. Im Dezember 1911 schwere Polyarthritis mit kompliz. Endo- und Perikarditis (6 Monate Dauer). Subj.: Herzklopfen und Atemnot bei geringen Anstrengungen, Kopfschmerzen, Schwäche und nervöse Reizbarkeit.

Befund: Schwächliches, blasses Kind, Thorax sehr ungleichmäßig, leichte Kyphoskoliose nach rechts. Ueber dem Herzen deutlicher Buckel, vom 3.—6. I. K. R. bis ins Epigastrium, vom linken Sternalrand bis fast zur vord. Axill.-Linie diffuse hebende Pulsation, systolische Einziehung des 2. und 3 I. K. R. Die Ven. jug. ext. links prall gefüllt, leicht pulsierend, die rechts nicht. Man hört über dem ganzen Herzen ein sehr lautes anfangs klingendes Geräusch mit Beginn der Systole, der erste Ton überall nur angedeutet; 2. P. T. sehr laut, 2. A. T. leise. Puls etwas klein, frequent, regelmäßig. Am Ende der Beobachtungszeit (3/4 Jahr) Herzbuckel geringer; die breite undulierende Bewegung der Herzgegend hat einem hebenden diffusen Spitzenstoß Platz gemacht, bis 4 cm links von der M. L. im 4. 5. und 6. I. K. R. Subjekt. deutliche Besserung; Puls später kräftiger und voller, ruhiger 88.

Diagnose: schwere Mitralinsuffizienz mit partieller Obliteratio Pericardii.

Für die Größenbestimmung sind die Aufnahmen im April (kurz nach überstandener Polyarthritis) und September auseinander zu halten.

Maße (2 Aufnahmen im April):

M. l. 9.2 (7.3-8.2), M. r. 3.95 (3.1-3.4), L. 13 65 (11.1-12.1), Tr. 13.05 (10.4-11.3).

Zwei Aufnahmen im September ergaben bezw. die Zahlen:

8.8	3.65	13.1	12.45.

Die Größenbestimmung bestätigt zunächst die Diagnose. Der Vergleich der beiden Zahlengruppen ergtbt mit Sicherheit, daß im April eine wesentiche Dilatation beider Ventrikel und Vorhöfe bestanden hat.

( ) *) Die erste eingeklammerte Zahl ist jeweils das Mittel für die betreffende Abmessung beim Normalen nach Veith *(218)*, die zweite das Maximum.

3. Fall (18). Hörger Hans, 10 Jahre alt, 127 cm, 22.5 kg.

Anamnese: Eltern gesund; Patient hatte Pertussis, Morbilli, Pneumonie, mehrfach Anginen und Bronchialkatarrh; seit Geburt war schon von den Angehörigen ein lautes sägendes Geräusch am Thorax gehört worden. Bei Ruhe kaum Beschwerden; morgens oft Anfälle von Atemnot mit starker Cyanose, dabei öfter starkes Nasenbluten, Beklemmung und Angst; oft kalte Hände und Füße, leicht gereizt und ermüdbar.

Befund: Gut genährter Knabe mit etwas flachem Thorax, Haut blaß, Gesicht und Extrem. leicht zyanotisch. Spitzenstoß im 4. I. K. R. etwas einwärts der M. L., nicht verstärkt; im 4. und 5. I. K. R. feines Frémissement. Ueber allen Ostien ein lautes, fauchendes systolisches Geräusch am stärksten im 3. I. K. R. neben dem Sternum; erster Ton nirgends deutlich; 2. P. T. nicht immer zu hören oder nur sehr leise, 2. A. T. klappend. Der Puls ist beschleunigt (120) nicht sehr kräftig. Der Befund bleibt unverändert; Herzform o. B.

Diagnose: Stenosis ostii pulmonalis congenit.

Die Größenbestimmung war hier nur perkutorisch möglich, weil der auswärts wohnende Patient später nicht mehr in die Klinik kam.

Maße:

M. l. 7.0 (6.3-7.5), M. r. 3.5 (3.0-3.8), L. 11.0 (10.1-11.5), Tr. 10.5 (9.4-10.75).

Da sich sämtliche Größen zwischen Mittel und Maximum der betr. Klasse halten, ist eine Vergrößerung des Herzens nicht anzunehmen; die Diagnose wird dadurch bestätigt.

4. Fall (19). Schläger Magdalena, 9 Jahre, 128.5 cm, 25.9 kg.

Anamnese: Rhachitis, Morbilli, Spitzenkatarrh; vor 1 Jahr Myokarditis, Vater an Nierenleiden gestorben. Subj.: oft Atemnot, nachts oft anfallsweise; 2 Ohnmachtsanfälle, Reizbarkeit, kalte Extremitäten, Zyanose.

Befund: Kräftig gebautes Mädchen, leichte Skoliose nach rechts, Spitzenstoß im 5. I. K. R. in der Mammillar-Linie, kaum verstärkt; systolisches Geräusch an allen Ostien, am stärksten an der Pulm. und Mitr.; 2. Ton der Pulm. sehr laut; 1. Ton der Mitr. und Trikusp. neben dem Geräusch dumpf zu hören, mitunter gespalten. Das Geräusch ist ziemlich laut, eher etwas rauh. Puls 60—68 setzt oft schon nach 2—3, meistens aber nach 5—6 Schlägen lange aus; der letzte Schlag nicht deutlich vorzeitig; die Füllung ist ungleich, nicht sehr voll. Negativer Jugularvenenpuls, mehr Pulse als die Carotis.

Diagnose: Myocarditis chronic. mit muskulärer Insuffizienz der Mitr.

Größenbestimmung (3 Aufnahmen):

M. l. 7.5 (6.3-7.5), M. r. 3.0. (3.0-3.6), L. 11.8 (10.1-11.5), Tr. 10.4 (9.4-10.7).

M. L. erreicht das Maximum, Tr. beinahe; L. ist entschieden vergrößert. Bei dem schwachen Spitzenstoß und der Erweiterung nach links ist eine Dilatation des linken Ventr. anzunehmen als Ursache der musk. Ins. Mitr.

Die nach dem Verhalten des Spitzenstoßes, des Pulses und der Anamnese wohl sichere Diagnose erhält durch die Größenbestimmung eine erwünschte Stütze und eine wertvolle Ergänzung bezüglich des anatomischen Verhaltens des linken Ventrikels.

5. Fall (22). Trumm Johann, 14 Jahre, 140.6 cm, 33 kg.

Anamnese: Vater gichtkrank; Patient hatte Pertussis, Morb., Sepsis; im November 1911 ziemlich beträchtliche Polyarthritis; seitdem Herzbeschwerden: Herzklopfen, Stechen, Kopfschmerz, Mattigkeit, Appetitstörungen.

Befund: Kräftig gebauter Knabe, gutes Aussehen, etwas bleich; Spitzenstoß verbreitert, hebend im 5. I. K. R., etwas einwärts der M. L. An Mitr. u. Pulm. ein ziemlich lautes, rauhes, systolisches Geräusch. 2 Ton der Pulm. sehr scharf akzentuiert; die übrigen Töne leise. Puls 72—78, gut, voll, kräftig, regelmäßig

Diagnose: Insuffizienz der Mitralis.

Maße: (Perkussion): M. l. 8.5 (7.2-8.2), M. r. 3.5 (3.1-3.4), L. 13.5 (11.1-12.1), Tr. 12.0 (10.3-11.3).

Obwohl die perkutierten Werte etwas weniger genau sein dürften, ist eine Vergrößerung des Herzens nach links sicher. Es handelt sich also um eine Mitr. Ins. mit deutlicher exzentrischer Hypertrophie links, konzentr. echts (siehe 2. P. T.!)

6. Fall (36). Muhrhauser Katharina, 10 Jahre, 117.5 cm, 20 kg.

Anamnese: Rhachitis, Morbilli, 2 mal Pneumonie, wahrscheinlich Tbc., Polyarthritis Anfang Mai 1912; seitdem Herzbeschwerden: mitunter Herzklopfen, Schwäche, Blässe, Reizbarkeit.

Befund: Schwächliches. schlecht genährtes Kind mit schmalem langem Thorax, ziemliche Skoliose der Br. Wirbelsäule nach links; blasse Gesichtsfarbe mit raschem Wechsel zu Hyperämie; auf der Lunge kein abn. Befund. Spitzen stoß kräftig, verbreiter im 4. und 5. I K. R., etwas außerhalb der Mammillarlinie. An Mitr. und Pulm. ein deutliches, konstantes systolisches Geräusch, das auch an der Aorta, kaum an der Trikuspid. zu hören ist. Scharfe Akzentuation des 2. P. T. Auch die übrigen Töne laut. Puls 96—108, etwas klein, nicht sehr kräftig, aber regelmäßig und aequal. Befund während der ganzen Beobachtungszeit gleich (1/2 Jahr); Form des Herzens o. B.

Diagnose: Organ. Mitralinsuffizienz.

Größenmaße (2 Fernaufnahmen):

M. l. 5.3 (5.9), M. r. 2.2 (2.8), L. 9.75 (9.3-9.9), Tr. 7.5 (8.8).

Die Zahlen bleiben bei diesem schlecht entwickelten Kinde hinter dem Durchschnitt zurück, obwohl eine Mitr. Ins. im Entstehen und später noch 1/2 Jahr lang beobachtet wurde. Die Größenbestimmung sagt uns, daß es sich hier nur um einen minimalen und im wesentlichen durch das linke Herz gut kompensierten Defekt der Mitr. handeln kann. Auch Reyher *(173)* schreibt von ähnlichen Fällen, in denen „die Herzmaße eher zu klein schienen."

7. Fall (37). Ried Karl, 11 Jahre, 120 cm, 22.5 kg.

Anamnese: Rhachitis, Morbilli, 3 mal Pneumonie, mehrfach Anginen, mit 4 Jahren Polyarthritis. Jetzt beim Stiegensteigen etc. Atemnot, öfter Kopfschmerz, leicht müd, rascher Wechsel der Gesichtsfarbe, kalte Extremitäten.

Befund: mäßig kräftiger Knabe, soll von jeher etwas zyanotisch gewesen sein; das Sternum und die Ansätze der mittleren Rippen springen stark buckelig

vor, die Rippenbogen beide seits eingesunken. Spitzenstoß schwach im 5. I. K. R. etwas einwärts der M. L im 4. und 5. I. I. K. R. ein feinschlägiges Frémissement. An allen Ostien ein sehr lautes systolisches Geräusch mit An- und Abschwellen, gegen Ende der Syst. meist verstärkt; punct. max. 5. I. K. R. l. neben dem Sternum. Töne durchweg nur angedeutet. 2 P. T. kaum zu hören; das Geräusch hört man am Rücken l. o u. u. in gleicher Stärke. Der Puls ist ruhig 56—66, etwas klein, leicht arrhythmisch und inäqual von mittlerer Spannung. — Patient ist geistig ziemlich zurückgeblieben; der rechte Hode nicht deszendiert. Befund dauernd gleich; links Ventr. im Fernbild stark kugelförmig, sonst nichts besonderes.

Diagnose: Stenosis ostii pulmon. congenit.

Größe (4 Aufnahmen):

M. l. 6.1 (5 9-6.8), M. r. 3.0 (2.8-3.7), L. 11.05 (9.3-9.9), Tr. 9.1 (8.8-9.8),

Abgesehen von der Länge halten sich alle Maße nahe der Norm. Ein bestimmter Schluß ist aus dem erhöhten Wert für L. nicht zu ziehen. Der Mangel einer Vergrößerung nach links oder rechts läßt die geselltet Diagnose um so sicherer erscheinen (siehe Fall 3).

II. GRUPPE:

8. Fall. Antoni Karoline, 13 Jahre, 141 cm, 35 kg.

Anamnese: Patientin hatte Pertussis, Morbilli, Diphtherie mit 8 Jahren schwere Polyarthritis (war vom Oktober 1909 bis Mai 1910 gelegen). Klagt über Herzklopfen nach Bewegung, Beklemmung, Engigkeit, Neigung zu Schwindel Aufgeregtheit, Müdigkeit.

Befund: Kräftiges Mädchen mit beginnender Entwicklung der Mammae, Thorax gut gebaut, Gesicht blaß mit markanten roten Wangen, breite systolische Verwölbung der Herzgegend, verstärkter stark hebender Spitzenstoß im 5. u. 6. I. K. R. außerhalb der M. L. Man hört an der Spitze einen Ton und daran anschließend ein scharfes systolisches Geräusch, das mit einem reinen 2. Ton abschließt. An allen übrigen Ostien, am lautesten über der Aorta und im 3. I. K. R r. am Sternum ein lautes diastolisches gießendes Geräusch, der erste Ton daselbst etwas undeutlich, der zweite Ton fehlt; dieser ist auch über der Pulmonalis nicht zu hören. Der erste Ton an der Aorta rein. In der Mittellinie ca. in Höhe des 3. I. K. R. eine Stelle, an der man nur 2 fast reine Töne konstatieren kann. Der Puls ist leicht unterdrückbar, klein, nicht celer, gleichmäßig, auf beiden Seiten (Radial.) verschieden groß, 93—96.

Diagnose: sichere Aorteninsuffizienz, kombiniert entweder mit Aortenstenose, org. Mitralinsuffizienz oder relativer Mitralinsuffizienz. Für Aortenstenose spricht der Puls, dagegen das Fehlen des systolischen Geräusches an der Aorta; die beiden möglichen Ins. der Mitral würden den Puls auch erklären (Leube I pg. 45), dagegen fehlt aber eine Verstärkung der 2. P. T. Der Umstand, daß an der Spitze

sowie über dem Sternum ein kräftiger 2. Ton zu hören ist, spricht mehr zu Gunsten der Mitralaffektion. Denn dieser 2. Ton kann nur vom Schluß der Pulmonalklappe herkommen. Er ist an der Auskultationsstelle der Pulm. offenbar vor dem hier ebenfalls sehr lauten diastolischen Geräusch nicht zu hören Vielleicht läßt sich sogar zu Gunsten der relat. Mitr. Ins. entscheiden, bei der in der Regel der zweite Pulmonalton nicht zu sehr akzentuiert zu sein pflegt.

Was ergibt nun hier die Größenbestimmung? Zunächst die photographische Fernaufnahme am 10. VI. 12.

M. l. 9.3 (7.2-8.2), M. r. 3.9 (3 2-3.4), L. 13.5 (11.1-12.1), Tr. 13.2 (10.4-11.3),

Zwei Aufnahmen am Schirm am 13. XII. 12. ergaben bezw die Zahlen:
8.25, 3.2, 12.5, 11.45.

Die Form des Herzens auf der photographischen Platte vom 10 VI ist eine ausgesprochene Kombination von Mitral- und Aortenherz, die der Aufnahmen vom Dezember fast reine Aortenform: liegende Walze, deutliches Vorspringen des Aortenbogens. Die Differenz beider Aufnahmen, die auch in der Größe eine beträchtliche ist, scheint also der Rückbildung einer damals stärker ausgeprägten Mitralinsuffizenz zu entsprechen. Damals bestand erhebliche größere Verbreiterung nach links und rechts, während die nach rechts jetzt bis zur Norm zurückgegangen ist. Diese offenbare Veränderlichkeit des auf die Mitr. zu beziehenden Befundes macht die Aufnahme einer relativen Mitralinsuffizienz im Gegensatz zur organischen wahrscheinlicher, obwohl bei letzterer nach Besserung schlechter Zirkulationsverhältnisse und Rückgang der dadurch bedingten Stauungsdilatation auch ein ähnliches Verhalten denkbar wäre. Ob die angenommene relative Insuffizienz auf abnormer Dehnung der Mitr. Kl. durch das regurgitierende Blut oder auf muskulärer Schädigung beruht, läßt sich wohl kaum entscheiden; wahrscheinlich sind beide Faktoren daran beteiligt. Die 2. Herzmaße ergeben exquisit die Zeichen einer weit im Vordergrund stehenden exzentrischen Hypertrophie des linken Ventrikels und bestätigen damit einwandfrei die Diagnose Aorteninsuffizienz.

9. Fall (11). Orthofer Katharina, 14 Jahre, 149 cm.

Anamnese: Mutter tuberkulös, Vater leidet an Nierensteinen. Patientin hatte Pertussis, Morbilli, 3 mal Angina, vor 2 Jahren eine Polyarthritis von 6 Wochen Dauer; wurde in den Schuljahren körperlich viel überanstrengt. Sie klagt über Herzklopfen, Beklemmung, Neigung zu Schwindel, Kopfschmerz, Schwäche und Mattigkeit, mehrfache Verdauungsbeschwerden, kalte Hände und Füße.

Befund: groß gewachsenes Mädchen mit langem schmalem Thorax, ziemlich blasser Gesichtsfarbe, beginnende Entwicklung der Mammae. Der Spitzenstoß kräftig, in der M. L. im 5. I. K. R.; die Pulsation wird durch Bewegung deutlich verstärkt. Man hört neben breiten, etwas dumpfen Tönen an Mitr. und Pulm. ein feines systolisches Blasegeräusch. Puls ohne Besonderheiten. Der zweite Pulm. Ton deutlich akzentuiert.

Diagnose: Bei der anamnestisch angegebenen Polyarthritis, seit der ungefähr die vielen Beschwerden datieren, kommt neben akzidentellem Geräusch bei einem Zustand von Wachstumshypertrophie auch eine geringfügige organische Mitr.-Insuff. in Frage. Die Art des Geräusches, das gleichzeitige Vorhandensein der Töne, die Nähe der Pubertät machen die erste Annahme wahrscheinlicher.

Maße (Perkussion.):

M. l. 8.0 (7.2—8.2), M. r. 4.0 (3.11), L. 13 (11.1-13), Tr. 12.0 (10.3-11.5).

Die Maße erscheinen durchweg etwas groß, ergeben aber keine sichere Vergrößerung, wenn sie auch wahrscheinlich wird. Die Diagnose kann durch diese Feststellung nicht gesichert werden.

10. Fall (14). Heilmeier Rosa, 9 Jahre, 122 cm.

Anamnese: Eltern nervenleidend. Das Mädchen hatte Morbilli und vor 3 Jahren Diphtherie der Nase mit gleichzeitigen Störungen am Herzen. Jetzt klagt sie über Herzklopfen, Unruhe, Schwindelgefühl, Kopfschmerzen, ist launenhaft und leicht ermüdbar, hat kalte Extremitäten.

Befund: Ziemlich gut gebautes Kind, leichte Kyphoskol. nach rechts, Ernährungszustand zurück. Der Spitzenstoß annähernd normal stark, 1 cm außerhalb der Mam. L. im 5. I. K. R. Ueber Mitr. u. Pulm. ein schwaches systolisches Geräusch neben den 1. Tönen, zweiter P. T. leicht verstärkt. Die Intensität des Geräusches nicht bei allen Untersuchungen gleich. Puls regelmäßig.

Diagnose: Es handelt sich entweder um ein akzidentelles oder um ein muskuläres Insuffizienzgeräusch. Die Entscheidung neigt wegen der Aetiologie mehr zu letzterem.

Größenbestimmung (3 Durchleuchtungen):

M. l. 6.76 (6.3-7.5), M. r. 2.4 (3.0), L. 10.1 (10.1), Tr. 8.9 (9.4-10.7).

Die Herzgröße hält sich bis auf M. L. unter dem Mittel; die relative Größe von M. L. läßt vielleicht eine Erweiterung des l. Ventrikels vermuten; eine sichere Entscheidung bringt die Größenbestimmung nicht.

11. Fall (21). Streb Joseph, 14 Jahre, 142.5 cm, 30.1 Kg.

Anamnese: Als kleines Kind viel augenkrank, Pertussis, vor 2 und vor neun Jahren Polyarthritis. Subj. Herzklopfen, Erstickungsanfälle beim Turnen, reizbar, leicht müde, öftes kalte Hände.

Befund: Schwächlicher blasser Knabe mit breitem flachem Thorax, mittlerem Ernährungszustand; der Spitzenstoß ist im 5. I. K. R. in der Ma. L., etwas verbreitert und verstärkt. Ueber allen Ostien, besonders über der Spitze, hört man ein lautes rauhes systol. Geräusch, der erste Ton dabei kaum angedeutet; im 5. I. K. R. ein feines Schwirren. Das Geräusch wird deutlich nach hinten r. fortgeleitet. Der zweite P. T. ist leicht verstärkt, der zweite Aort. T. sehr kräftig; Puls 60—68 stark arhythmisch und leicht inaequal von mittlerer Füllung und Spannung. Befund bei mehrfachen Untersuchungen nicht ganz konstant: Das Geräusch nicht stets gleich intensiv, 2. P. T. gelegentlich leise, 2. Aort. T. immer laut.

Diagnose: Entweder organische Mitr. Insuff. oder muskuläre Insuffizienz (Puls, 2. P. T.!). Das syst. Schwirren über dem Herzen macht die org. Mitr. Ins. wahrscheinlich; es scheint allerdings ein Fall zu sein, bei dem der linke Ventr. und Vorhof fast allein kompensieren. (2. P. T. nicht entsprechend verstärkt.)

Größe (Perkussion):

M. l. 8.3 (7.2-8.2), M. r. 3.5 (3.1-3.4), L. 12.0 (11.1-12.1), Tr. 11.8 (10 3-11.3).

Herz demnach nach rechts und besonders links vergrößert; für die Entscheidung der Diagnose ist damit nicht viel gewonnen; die Diagn. org. Ins. bleibt auch darn. wahrscheinlich.

12. Fall (23). Popfinger Maria, 11 Jahre, 135 cm, 33 kg.

Anamnese: Angina, Appendicitis, im Juli 1911 Endomyokarditis (Fall Flessa *[51]*). Subj. Herzklopfen, Stechen, Angst, Unruhe, Schwindel, Kopfschmerz, müd, reizbar.

Befund: Kräftiges Mädchen, nicht anämisch, gut gebauter Thorax. Spitzenstoß verbreitert und leicht verstärkt im 4. und 5. I. K. R. in der M L. An der Spitze ein sausendes bis pfeifendes syst. Geräusch mit ziemlichem Wechsel; der erste Ton dort nicht zu hören; das Geräusch an der Pulm. meist auch zu hören; an den übrigen Ostien nur gelegentlich. Der 2. P. T. beträchtlich verstärkt. Puls stark wechselnd in der Frequenz: 76, 108, 114, 120 bei leichter Erregung; auch die Füllung wechselt merklich, mitunter auch der Rythmus. Das Geräusch ist am Rücken nicht zu hören. Form etwas kugelig.

Diagnose: Entweder org. Mitr. Insuffizienz oder muskuläre Insuffizienz (Puls, starker Wechsel des Geräusches und des subj. Befindens), vielleicht auch eine Kombination (Aetiologie!) beider; letzteres das Wahrscheinlichste.

Größenbestimmung (4 Aufnahmen):

M. l. 6.8 (6.8), M r. 2.6 (3.0), L. 10.65 (10.9), Tr. 9.4 (9.9).

Es ist trotz der markanten sonstigen Erscheinungen keine Vergrößerung am Herzen nachzuweisen; nur M. l. erreicht die Norm. Eine daraus erschließbare Vergrößerung des l. Ventr. ist für beide in Frage stehenden Zustände zu verwerten. Die einzelnen Aufnahmen zu verschiedenen Zeiten zeigen eine weitgehende Uebereinstimmung und beweisen, daß die Herzgröße während der Beobachtungszeit keine wesentliche Veränderung erlitt.

13. Fall (24). Eckert Hans, 13 Jahre, 133 cm, 27.6 kg. (Siehe auch pg. 8.)

Anamnese: Vater an Meningitis gestorben; Patient hatte Pertussis, Masern, Scarlatina, Diptherie, Angina, angeblich Myocarditis vor 1 Jahr. Subj. mitunter Herzklopfen, Unruhe, Aufgeregtheit, öfter Nasenbluten.

Befund: Etwas schwächlicher Knabe, leicht blaß, langer flacher Thorax. Spitzenstoß verbreitert bis ins Epitgastr., am deutlichsten im 5. l. K. R. 1 cm einwärts der M. L., hebend; deutliche systolische Vorwölbung der 4. Rippe links. An der Spitze hörte man abwechselnd gespaltenen ersten Ton, dumpfen Ton

oder ein feines systolisches Geräusch. Der 2. P. T. mitunter deutlich akzentuiert. Puls 87—96 nicht ganz gleichmäßig in Rhythmus und Füllung, am 6. V. notiert eher groß, leicht gespannt, am 21. IX. eher etwas klein. Form o. B.

Diagnose: Schwankt zwischen akzidentellem Geräusch und muskulärer temporärer Insuffizienz, die durch die Aetiologie sehr wahrscheinlich wird.

Größe: (1 Aufnahme):

M. l. 6.2 (6.8), M. r. 3.3 (3.0), L. 10.5 (10.9), Tr. 9.5 (9.9).

Die Zahlen bleiben mit Ausnahme von M. R. unter dem Mittel; eine Entscheidung der Diagnose wird dadurch nicht herbeigeführt.

14. Fall (27). Eisenschenk Elise, 13½ Jahr. 146 cm, 31.3 kg.

Anamnese: Mutter an Thrombophlebitis gestorben; Patientin hatte als kleines Kind Diphtherie und Masern, mit 5 Jahren Pertussis, sehr schwer, vielleicht auch Polyarthritis. Seit dem überstandenen Keuchhusten hat Patientin besonders nachts Anfälle von Atemnot oft bis zu einer Stunde dauernd; sie wird dabei blaß im Gesicht, bekommt blaue Lippen, keine Krämpfe, kein Herzklopfen; immer etwas gelblichen Auswurf. Untertags oft Beklemmung und Atemnot, 2 mal Ohnmachtsanfälle, sehr aufgeregt und leicht ermüdbar, rascher Wechsel der Gesichtsfarbe, oft kalte und zyanotische Extremitäten.

Befund: anämisches, schlecht genährtes Mädchen mit sehr langem etwas faßförmigem Thorax, die Interkostalräume weit, die Knickung der Rippen fast spitz. Lippen und Schleimhäute zyanotisch. Lauter Schachtelton über beiden Lungen, Verschieblichkeit gering, Grenzen vorn 6. R. unt. Rand, hinten 12. Br. W. Dornfortsatz. Auskultatorisch abgeschwächtes Vesikuläratmen mit verlängertem Exspirium und mehrfachen zähen trockenen Rasselgeräuschen. Spitzenstoß im 5. I. K. R. einwärts von der Ma. L., nicht deutlich verstärkt. Auskultatorisch an der Spitze ein starkes systolisches Geräusch, der Ton dabei fast erhalten; das Geräusch ist rauh und weitaus am besten an der Spitze zu hören, an den übrigen Ostien nur ganz leise; fortgeleitet wird es nach h. u.; es ist ziemlich konstant. P_2 ist nicht verstärkt, alle übrigen Töne sind leise. Der Puls ist stark wechselnd 76—90, meist leicht arhythmisch und inäqual, etwas klein und gespannt. Die Temperatur war meist etwas erhöht 38.1-38.3, Pirquet +; das Herz in Medianstellung, sehr steil, Spitze nicht zu zeichnen

Diagnose: Emphysema pulmon. et Bronchitis chronic. Die Herzdiagnose schwankt zwischen Myokarditis chron. mit muskulärer Insuffizienz und org. Mitr. Insuff. Die erstere ist beim Ueberstehen von Scarlat. u. Diphth., bei der chron. Stauung im Lungenkreislauf und den Ohnmachts- resp. Atemnotanfällen wahrscheinlicher.

Größenbestimmung: (2 Aufnahmen; Spitze nicht zu zeichnen):

M. l. 5.85 (7.2), M. r. 3.2 (3.1-3.4), L. 11.05 (11.1-12.1), Tr. 9.05 (10.39)

Die Maße sind durchweg kleiner als die Mittel; eine isolierte Hypertrophie oder Dilatation irgend eines Herzabschnittes ist daraus nicht festzustellen. Die Diagnose erfährt keine Erweiterung oder Sicherung.

15. Fall (29). Mitter Gisela, 7 Jahre, 111 cm, 20,1 kg.

Anamnese: Mutter herzleidend; Kind hatte Rhachitis, Masern, Varicellen, Pertussis, Angina, klagt über Müdigkeit und allgemeine Schwäche.

Befund: Schwächliches, leicht anämisches Kind, Thoraxbau gehörig, rascher Wechsel der Gesichtsfarbe, Spitzenstoß im 5. I. K. R., etwas einwärts der Ma. L., nicht verstärkt. Ein deutliches konstantes systolisches Blasen an der Spitze (am stärksten) und über der Pulm.; 2. P. T. sehr laut. Der Puls ist gleichmäßig, eher etwas klein, 123.

Diagnose: Anämisches akzident. Geräusch oder Mitr. Ins.? Da bei ersterem Zustand im K. A eine Verstärkung des P_2 nichts seltenes ist und ätiologische Anhaltspunkte für Mitr. Ins. fehlen, dürfte die erstere Annahme das Richtige treffen.

Größe (Perkussion):

M. l. 7.1 (5.9-6.8), M. r. 3.0 (2.8-3-7), L 8.9 (9.3-9 9, Tr. 10.1 (8 8-9.8).

Die perkutorisch gefundene Vergrößerung der Transversaldimension kann bei Beachtung der breiteren Fehlergrenze für die Diagnose nichts leisten.

16. Fall (33). Kindlinger Anna, 12½ Jahr, 135.5 cm, 28 kg.

Anamnese: Mutter nervenleidend, Kind hatte Masern mit Pneumonie, bis zum 2 Jahr Krämpfe, Pertussis, Diphtherie; klagt über Herzklopfen beim Laufen, Beklemmung, Angst, hatte einmal einen Ohnmachtsanfall in der Schule, oft Kopfschmerzen, Müdigkeit, kalte Extremitäten.

Befund: Kräftiges Mädchen im Beginn der Pubertät, guter Ernährungszustand, normaler Thorax. Spitzenstoß im 5. I. K. R. etwas einwärts der Ma. L., leicht verstärkt. An der Mitr. etwas breiter erster Ton, einmal auch ein feines Geräusch, das an der Pulm. öfter zu hören war, abwechselnd mit gespaltenem ersten Ton. Das Geräusch ist an beiden Ostien ziemlich wechselnd; 2. P. T. und 2 A. T. leicht verstärkt; Puls 90—96, nicht immer gleich; bei der letzten Untersuchung arhythmisch; nach 8—10 Schlägen immer eine größere Pause; die übrigen Qualitäten nicht auffällig.

Diagnose: Es handelt sich entweder um ein akzidentelles Geräusch (Lokal, vorwiegend an P., stark wechselnd) oder um eine auf Myokardveränderung beruhende relative Insuffizienz (Pulsarhythmie, 2. P. T., Aetiologie: Diphtherie). Die leichte Verstärkung des Spitzenstoßes kann nicht entscheiden.

Maße (1 Aufnahme):

M. l. 6.8 (6.8-8.3), M. r. 2.9 (3.0), L. 11.6 (10.1-12.0), Tr. 9.7 (9.8).

Nur die Länge überschreitet das Mittel; nimmt man die Länge als Ausdruck für das Verhalten des l. Ventrikels, so darf man vielleicht eine mäßige Vergrößerung desselben hier für gegeben halten. Die Diagnose der muskul. Insuffizienz gewinnt damit eine neue Stütze, ist aber nicht mit Sicherheit zu stellen.

17. Fall (34). Hösl Eugen, 14 Jahre, 140 cm, 28 kg.

Anamnese: Mutter herzleidend; Patient hatte Masern, mehrfach Angina, Meningitis, im Okt. 1911 Polyarthritis, 2 Jahre vorher schon Muskelrheumatismus. Er klagt über Herzklopfen und Atemnot beim Laufen, allgemeine Müdigkeit,

Befund: In der Entwicklung zurückgebliebener, schwächlicher anämischer Knabe in schlechtem Ernährungszustand, von phthisischem Habitus, leichte Skoliose nach r. In der Herzgegend ausgedehnte Pulsation, Spitzenstoß etwas außerhalb der Ma. L, verstärkt. An der Spitze u. Pulmon. ein syst. Geräusch mit deutlicher Markierung des 1. Tons, an der Aorta gespaltener 1. Ton, 2. P.T. leicht akzentuiert. Das ziemlich laute Geräusch ist weich, blasend. P. 76—94, ziemlich voll, etwas celer, gleichmäßig. Form: Mitralform, liegend; Befund ziemlich konstant.

Diagnose: Wahrscheinlich org. Mitr. Ins., in Frage kommt bei dem anämischen schwächlichen Knaben nahe der Pubertät noch ein akzid. anäm. Geräusch.

Größe (1 Aufnahme):

M. l. 8.7 (6.7-8.3), M. r. 2,1 (3.0-4.5), L. 12.6 (10.9-12.0), Tr. 10.8 (9.8-11.4).

M. L. und L. übersteigen das Maximum, Tr. erreicht es ungefähr, man darf also eine Vergrößerung des Herzens spez. im l. Teil diagnostizieren. Dies sichert die schon wahrscheinliche Diagn. org. Mitr. Ins.

18. Fall (39). Brey Lucie, 13½ Jahre, 139 cm, 30.5 kg.

Anamnese: Masern, Pertussis, viele kleine Attacken von Gelenkschmerzen, niemals dabei Fieber; zum ersten Mal mit ca. 11 Jahren Subj. Herzklopfen, Stechen, Angst, Unruhe, Neigung zu Schwindel, Müdigkeit, Aufgeregtheit, Magenstörungen, kalte Extremitäten.

Befund: Ziemlich anämisches Mädchen in beginnender Pubertät, schwächlich gebaut, Kyphose nach l., Lordose, Ernährungszustand schlecht. Spitzenstoß verbreitert, hebend, *4.* u. 5. I. K. R., Ma. L. Man hört ein starkes systol. Geräusch über der Spitze als punct. max., dann auch über d. Pulm.; der erste Ton der Mitr. angedeutet, die übrigen Töne rein, P_2 erheblich verstärkt. Das etwas zischende Geräusch wird nach L. u. fortgeleitet. Puls regelmäßig, gut gefüllt, kräftig, 80—120. Befund etwas wechselnd.

Diagnose: Org. Mitr. Ins. sehr wahrscheinlich; anämisches Geräusch nicht ganz auszuschließen; stark nervöses Individ. (Pulswechsel 80—120!) Anämie, Pubertät, nicht ganz einwandfreie Aetiologie bezügl. Polyarthr.

Größe (3 Aufnahmen):

M. l. 6.4 (6.8), M. r. 3.0 (3.1), L. 11.1 (10.9-12), Tr. 9.4 (9.9).

Die Zahlen bleiben abgesehen von der Länge unter dem Mittel; eine Vergrößerung ist daher nicht gegeben; die Diagn. erfährt keine Förderung

19. Fall (41). Schmaus Johann, 111 cm, 15 kg, 7 Jahre.

Anamnese: Starke Rhachitis, Masern, schon von Geburt an schwächlich, litt viel an „Brustkatarrh", jetzt Tbc. pulmon. Subj. Engigkeit auf der Brust, Kopfschmerz, starke Müdigkeit, Neigung zu hartnäckiger Bronichialerkrankung.

Befund: Sehr schwächlicher, zurückgebliebener anämisch-blasser Knabe in schlechtem Ernährungszustand, starke rhachitische Deformation des Brustkorbs mit pect. carinat., Kyphoskoliose; Kryptorchismus, geistig beträchtlich zurück. Bei der ersten Untersuchung (12. VI.) reichliche Venenzeichnungen

am unteren Abdomen, allgemeine Blässe und Zyanose. Die Venenzeichnungen haben sich später langsam verloren. Ueber der Lunge hört man in beiden. Spitzen verschärftes und verlängertes Exspirium und einzelne trockene Geräusche Leberrand ziemlich resistent, 2 Finger unter dem Rippenbogen Spitzenstoß bei dem sehr mageren Patienten kräftig und deutlich im 4.—6. I. K. R. je 1 cm rechts und links von der Ma. L., nicht hebend. Ueber allen Ostien ein deutliches lautes, etwas rauhes sytolisches Geräusch, einmal am besten über der Aorta, dann wieder über der Spitze. Der erste Ton ist nur an der Aorta undeutlich, sonst alle Töne rein, der zweite an der Mitr. mitunter gespalten. Der 2. P. T ist meist etwas lauter als der ebenfalls starke 2. A. T. Der Puls ist auffällig langsam 40—48, nach längerer energischer Bewegung bis 60, klein, schlecht gefüllt, etwas celer, anfangs war auch notiert „ziemlich voll"; der Rhythmus ist nicht gestört. Die Atmung ist erschwert, geschieht unter inspirat. Geräusch, frequent 24—30; Temp. meist über 37.5-38 I. Das Röntgenbild zeigt Trübung beider Spitzen und l. u. r. dem Herzschatten aufsitzende ca. 1.5 cm breite dichte Hilusschattenbänder. Befund gegen die ersten Untersuchungstage in äußeren Symptomen gebessert, am Herzen nur in geringem Grade schwankend, durch interkurrente Bronchitis und vermehrte Beschwerden von Seite der tuberk. Lungenaffektion kompliziert.

Diagnose: Tbc pulmon.,Hilusdrüsen.Bezüglich der Herzdiagn. kommen in Frage: Kongenitales Vitium (Fehlen einer infekt. Ursache, von Geburt an zyanot., mit Brustkatarrh behaftet, sonstige Bildungsfehler, abnorm langsamer Puls), Geräusch durch die starken Thoraxdeformationen bedingt (Hochsinger *96*), anämisch akzidentelles Geräusch (1 Ton zu hören, mäßiger Wechsel von Intensität und Lokalisation), endlich auch idiopathische, vielleicht tuberkulöse Endokarditis mit sek. Mitr. Ins. (P_2 !) Mit Sicherheit nicht zu entscheiden; doch gewinnt bei längerer Beobachtung des Patienten die Diagn. Vitium congenit. noch die meiste Wahrscheinlichkeit.

Größe (3 Aufnahmen; wegen des dichten Hilusschattens sehr erschwert): M. l. 6.35 (5.9-6.8), M. r. 1.45 (2.85), L. 8.8 (9.3), Tr. 7.8 (8.8).

Die Maße halten sich abgesehen von M. L. unter dem Mittel. Das spricht noch am ehesten gegen organ. Mitr. Ins., vermag aber zwischen den übrigen Möglichkeiten nicht zu entscheiden. Der linke Ventrikel ist etwas kugelig.

20. Fall (42). Haidinger Franz, 9 Jahre. 131.5 cm, 25.2 kg

Anamnese: Mutter herzkrank, Vater nierenleidend Patient hatte Morbilli, Angina, Cystitis, eine Epulis des Unterkiefers wurde im September 1912 operiert, vom 5. VI. 12 ab Polyarthritis, Dauer ca. 6 Wochen. Mit 5 Jahren Fall auf den Schädel, seitdem sehr nervös. Stechen in der Herzgegend, Unruhe, nervöse Schwäche, Müdigkeit; blaß, kalte Extremitäten, rascher Wechsel der Gesichtsfarbe.

Befund: Schwächlicher, stark anämischer Knabe mit interkurr. Bronchitis, ziemlich erregt. Spitzenstoß leicht verstärkt und hebend im 5. u. 6. I. K. R., etwas einwärts der Ma. L. Systol. Geräusch über allen Ostien, am lautesten an der Spitze, zieml. rauh, 1. Töne an Mitr. u. Pulm. nur angedeutet, 2. Töne an Aort. u. Pulm. laut. Puls mittelvoll, kräftig, vielleicht etwas celer. 104.

Diagnose: Wahrscheinlich org. Mitr. Insuff.; möglich wäre noch anämisches Geräusch.

Größe (2 Aufnahmen):

M. l. 6.5 (6.8), M. r. 2.8 (3.1), L. 10.3 (10.9), Tr. 9.3 (9.8).

Die Maße bleiben hinter dem Mittel zurück, lassen also für die Diagnose keinen bestimmten Schluß zu; die kugelige Form der Spitze sowie die annähernde Mitralkonfiguration lassen die Diagn. Mitr. Ins. sehr wahrscheinlich werden.

21. Fall (43). Bruckmoser Johann, 9 Jahr, 124 cm, 24.7 kg.

Anamnese: Vater an Tbc. gest.; Pat. selbst hatte wahrscheinlich Rachitis, 4mal Pneumonie, Masern, öfter schwere Anginen, vor 4 Jahren Typhus abdom., seit damals bestehen Herzbeschwerden. Subj. ist Pat. ängstlich, unruhig, hat öfter Kopfschmerz, leicht nervös.

Befund: Nicht gut genährter Junge mit skrophulösem Habitus, leichte Kyphoskol. nach r.; das Gesicht ist blaß, stark hypertrophische Mandeln, adenaide Vegetationen. Der Sp. St. im 5. I. K. R. etwas innerhalb der Ma. L. verstärkt. verbreitert, leicht hebend. Ein syst. Geräusch, laut, rauh, ist am besten über der Pulm. zu hören; dort fehlt der I. Ton, der zweite kaum verstärkt. Geräusch an Mitr. u. Aorta leiser, wird nach dem Rücken fortgeleitet (Scapul. u. medial davon.) Der Puls ist gleichmäßig, etwas voll, leicht celer, 92. Befund zieml. konstant.

Diagnose: Entweder organische Mitr. Insuffizienz oder muskuläre Insuffizienz oder akzidentelles Geräusch bei Coeur adénoide (Germ. Sée, Blache). Gegen musk. Insuffizienz spricht die Pulsbeschaffenheit, gegen org. Mitr-Ins. die Lokalisation des Geräusches; wahrscheinlich ist daher die dritte Annahme.

Größenbestimmung (1 Aufnahme):

M. l. 7.4 (6.3-7.5), M. r. 3.4 (3.0-3.8), L. 11.8 (10.1-11.5), Tr. 10.8 (9.4-10.7).

M. l. u. M. r. erreichen fast das Maximum, L. u. Tr. überschreiten es. Die damit konstatierte Vergrößerung dürfte hauptsächlich den l. Ventr. u. Vorhof betreffen (siehe M. l. u. L.). Die Konfiguration des Herzens ist entschieden eine „mitrale". Die Größenbestimmung allein entscheidet nichts für die Diagnose, zusammen mit der Form wird allerdings eine organ. oder relat. Insuffiz. der Mitr. wahrscheinlich. Eine sichere Entscheidung ist nicht zu treffen.

22. Fall (44). Kiermaier Elise, 11 Jahre, 138 cm, 28 kg.

Anamnese: Pat. ist mit 1 Jahr auf den Kopf gefallen, seitdem öfter Kopfschmerz; mit 6 Jahren hatte sie Morbilli u. Pneumonie, sowie Pertussis, vor 3 Jahren Polyarthritis mit Andeutung choreatischer Störungen; viel augenkrank. Pat. klagt über Herzklopfen und Stechen auf der Brust beim Laufen, Angst u. Unruhe, erschwerte Atmung, Müdigkeit, Schwäche, Neigung zu Verstopfung, kalte Extremitäten.

Befund: Schwächliches, skrophulöses Mädchen mit schmächtigem Thorax, steil gestellten Rippen, Kyphoskol. nach l., in der Entwicklung zurückgeblieben, etwas anämisch. Sp. St. an normaler Stelle, verstärkt, verbreitert, etwas hebend, Pulsation im Epigastrium. Ueber der Spitze u. Pulm. ein ziemlich lautes syst. Geräusch, 1. Töne fehlen hier, auch an den anderen Ostien ist das Geräusch zu hören, aber schwächer. Bei der 1. Untersuchung 2. P. T. leise, 2. A T. sehr laut; bei der zweiten auch der 2. P. T. laut. Puls 96—120 bei leichter Erregung. leicht arhythmisch, mittelvoll, leicht unterdrückbar.

Diagnose: Am wahrscheinlichsten org. Mitr. Insuffizienz; in Betracht kommt noch ein akzidentelles Geräusch bei Wachstumshypertrophie; dafür sprechen vor allem die zahlreichen subjektiven Beschwerden, die für diese Affektion so typisch sind.

Maße (3 Aufnahmen):

M. l. 6.0 (6.8), M. r. 2.9 (3.0), L. 11.1 (10.9-12), Tr. 9.5 (9.9-11.4).

Es ist keine Vergrößerung zu konstatieren; eine Mitralinsuffizienz ist daher jedenfalls nur geringfügig und gut kompensiert. Die zweite Möglichkeit wird durch die Größenbestimmung nicht eliminiert. Die Herzform kugelig mit nur flacherer Vorhofsbucht spricht für Mitr Ins.

III. GRUPPE:

23. Fall (45). Steinberger Käthi, 13 Jahre, 142,5 cm, 37.5 kg.

Anamnese: Früher nie krank gewesen; vor 2 Jahren vom Heuboden herab auf den Hinterkopf gefallen; seitdem ängstlich, unruhig, anfallsweise Kopfschmerzen, viel aufgeregt, launenhaft, kalte Extremitäten, rascher Wechsel der Gesichtsfarbe.

Befund: Kräftig gebautes Mädchen am Beginne der Pubertät, anscheinend nicht anämisch, leichte Skoliose nach rechts. Spitzenstoß im 5. I. K. R. in der Ma. L. leicht verstärkt, angedeutet schnellend. Ueber der Spitze und Pulm. ein syst. Geräusch nach dem hörbaren 1. Ton, etwas rauh; der P_2 leicht verstärkt. Puls regelmäßig in Tempo und Füllung, kräftig.

Diagnose: Entweder org. Mitr. Ins. oder akzidentelles Geräusch am Beginn der Pubertät. Eine Entscheidung ist bei der einmaligen Untersuchung nicht gut möglich. (Pat. kam von auswärts.)

Größe (1 Aufnahme):

M. l. 6.9 (7.2), M. r. 3.1 (3.2), L. 11.4 (11.1-12.1), Tr. 10.0 (10.4).

Die Zahlen bleiben bis auf L unter dem Mittel; eine Sicherung der Diagnose wird daher nicht möglich. Die Form der Röntgensilhouette ist eher eine Mitralkonfiguration, sodaß doch organ. Mitr. Insuff. wahrscheinlich wird.

24. Fall (46). Schöffel Betty, 13 Jahr, 148.5 cm, 32 kg.

Anamnese: Wahrscheinlich Rhachitis, öfter Anginen, Varicellen, Pertussis; nie Gelenkschmerzen. Klagt über Herzklopfen beim Laufen und Arbeiten seit etwa 1½ Jahr, Müdigkeit, kalte Hände und besonders Füße.

Befund: Von jeher schwächliches Kind, sehr starke Kyphoskol. nach r. im Bereich der Brustwirbelsäule. Der Spitzenstoß im 5. I. K. R. etwas einwärts von der Ma L., stark verbreitert, hebend bis schnellend. Ueber der Spitze hört man anschließend an den angedeuteten 1. Ton ein lautes systolisches und durch eine kurze Pause vom schwachen 2. Ton getrennt ein feines präsystolisches Crescendo-Geräusch; dieses an der Spitze allein zu hören, das systolische Geräusch an den übrigen Ostien, spez. der Aorta nur schwach. Der 2. Ton an Aorta u. Pulm. laut und paukend. Das systolische Geräusch ist hinten unten auch deutlich zu hören. Puls 105, nach kurzer Anstrengung 130, systolisches Geräusch dabei verstärkt, präsyst. verschwunden; die Pulsschläge sind gleichmäßig, rhythmisch, leicht celer, nur wenig voll.

Diagnose: Bei dem Mangel einer genügenden ätiologischen Aufklärung des Falles entschließt man sich nur ungern zur Diagnose Mitr. Ins und Stenose; bei der sehr starke Kyphoskoliose muß man auch an eine dadurch bedingte Behinderung der Blutzirkulation mit Kompressionsgeräuschen denken.

Größe (1 Aufnahme):

M. l. 8.5 (7.2-8.2), M. r. 3.9 (3.1-3.4), L. 14.4 (11.1-12.1), Tr. 12.4 (10.3-11.3)

Alle Durchmesser überschreiten das Maximum; es liegt also eine ganz erhebliche Vergrößerung beider Herzhälften vor; die noch zweifelhafte Diagnose org. Mitr. Ins. und Sten. wird damit zur Gewißheit. Jedenfalls besteht neben der Hypertrophie eine erhebliche Dilatation beider Ventrikel. Die Form ist eine ausgesprochen mitral konfigurierte.

25. Fall (47) Straubinger Ludwig, 12 Jahr, 142.5 cm.

Anamnese: Mutter nervenleidend. Patient war bei Geburt schwächlich, hatte viel Darmstörungen; mit 1 Jahr wurden ihm tuberkulöse Drüsen aus der Inguina entfernt; später Rezidiv.; Masern, öfter Anginen. Im Mai 1912 anschließend an eine solche eine schwere Polyarthritis mit frühzeitiger Beteiligung des Herzens: Endokarditis, Pericarditis fibrin., später exsudat. Patient klagt jetzt, nachdem sich das Befinden in den letzten Monaten wesentlich gebessert hat, über Beklemmung und Atemnot beim Treppensteigen etc., ist sehr aufgeregt und reizbar, ziemlich viel müde.

Befund: Gut gebauter, aber schwächlicher, blasser Knabe; Spitzenstoß im 6. I. K. R. außerhalb der M. L (ca. 2 cm.). Starke systol. Vorwölbung der ganzen Herzgegend bis ins Epigastrium, Sp. St. als solcher exquisit hebend, kein deutlicher Herzbuckel. Man hörte am 17. X. an der Spitze 2 schwache Töne, überdeckt von einem sehr lauten, rauhen, im wesentlichen systolischen Geräusch, das sich oft vor und nach dem 1. resp. 2. Ton kurze Zeit verfolgen ließ. An allen anderen Ostien kein syst., sondern ein lautes, gießendes, oft mit

leicht klingend-pfeifendem Beiklang ausgestattetes diastolisches Geräusch, am stärksten über der Aorta; der erste Ton der Aort. sehr laut, der zweite nicht vorhanden, P_2 ziemlich laut neben dem diast. Geräusch. Am 7. XI. im wesentlichen derselbe Auskultationsbefund, nur das immer noch ganz eng auf einen ca. 5 Markstück-großen Bezirk beschränkte, scharf und unvermittelt gegen die benachbarten Partieen abgegrenzte systol. Geräusch der Spitze konstant mit der Systole einsetzend, als feines Blasen noch kurz nach dem schwachen 2. Ton zu hören. 1. Ton der Aorta leise, P_2 kaum mehr zu hören; diast. Ger. noch verstärkt mit leichtem Klingen. Der Puls ist ausgesprochen celer et altus, arhythmisch, etwas inaequal; 100—105.

Diagnose: Sicher Insuffizienz der Aorta, wahrscheinlich mit Ins. u. Stenose der Mitralis; es könnte sich aber an der Mitr. ebenso gut um relative und muskuläre Insuffizienz mit mangelhaftem Klappenschluß handeln. Das ist zunächst nicht zu entscheiden.

Größe (2 Aufnahmen am 17. X.):

M. l. 8.3 (7.2-8.1), M. r. 3.7 (3.2-3.4), L. 12.9 (11.1-12.1), Tr. 12 (10,4-11.3).

2 Aufnahmen am 7. XI. 12 ergaben: 8 1, 3.1, 13.1, 11.1.

Beide Male erhebliche Vergrößerung, besonders des l. Ventrikels. Die bedeutende Größe von M. l. und bes. M. r. bei der ersten Aufnahme läßt mit Sicherheit eine Dilatation der beiden Ventrikel annehmen, zumal in ca. 3 Wochen eine wesentliche Verkleinerung dieser Dimensionen zu konstatieren war. Man wird demnach kaum fehlgehen, für die erste Untersuchung ein Ueberwiegen der relativen Insuffizienz der Mitral. anzunehmen. Die zweite Aufnahme, die M l. nur um 0.2 cm verkleinert erscheinen läßt, spricht indessen dafür, daß auch ein organ. Prozeß an der Mitr. nicht ausgeschlossen ist. Die Form der ersten Durchleuchtung ist liegend, walzenförmig, mit deutlichem Vorspringen des Aortenbogens und kugeliger Ausweitung der Spitze; die Aufnahmen vom 7. XI. zeigen dazu noch die Zeichen der Mitralfehler: Erweiterung des l. Vorhofs; dadurch wird der Aortenbogen weniger deutlich.

26. Fall (48). Schramm Ella, 9 Jahre, 127.5 cm, 26 kg.

Anamnese: Rhachitis, mit 3 Jahren Pertussis, mit 4 Jahren Scarlatina wegen Herzkomplikation 5 Monate dauernd, von Sept. bis Dez. 1911 Polyarthritis. Pat. klagt über Herzklopfen öfter auch bei Ruhe, Schmerzen in der Herzgegend, Atemnot bei stärkerer Bewegung, Aufgeregtheit, Neigung zu Schwindel, raschen Wechsel der Gesichtsfarbe, kalte Extremitäten.

Befund: Zartes, blasses Mädchen mit spärlicher Muskulatur, schlechter Ernährungszustand, Thorax schmal. Sp. St. im 5. u. 6. I. K. R. etwas außerhalb der Ma. L., verstärkt, erheblich verbreitert, syst. Einziehung im 5. u. 6. I. K. R., im 4. u. 5. I. K. R. feines Frémissement. Man hört über allen Ostien ein fast gleichmäßig starkes syst. rauhes Geräusch, neben dem an Spitze u. Pulm. der 1. Ton fehlt. Der 2. P. T. ist nicht erheblich, aber immerhin verstärkt. Puls 120—130, mäßig arhythmisch, mittelvoll, eher etwas celer, kräftig.

Diagnose*): Obliteratio pericardii; daneben entweder organische Mitr. Ins. oder Myokarditis chron. mit rel.-muskulärer Mitr.-Insuff. Eine Entscheidung ist schwer zu treffen.

Maße (3 Aufnahmen):

M. l. 7.2 (6.3-7.5), M. r. 3.3 (3.2-3.8), L. 11.8 (10.1-11.5), Tr. 10.5 (9.4-10.7).

Alle Größen überschreiten die Norm, L. auch das Maximum. Man hat es daher zweifellos mit einer ansehnlichen Vergrößerung, spez. des l. Ventr. zu tun. Eine Entscheidung der schwankenden Diagnose ist auch mit Zuhilfenahme der Größenbestimmung nicht möglich. Die Aufnahmen zeigen ausgesprochene Mitralform mit kugeliger Spitze.

27. Fall (28). Reisinger Franziska, 14 Jahre, 148 cm.

Anamnese: Rhachitis, öfter Angina, Masern, Pertussis. Pat. klagt über Stechen in der Lebergegend, ist ängstlich und unruhig, müde, bekommt leicht Bronchialkatarrh, hat öfter kalte Hände.

Befund: Großes, mageres Mädchen im Beginn der Pubertät, Thorax gut gebaut, leichte Skoliose nach links. Spitzenstoß im 5. u. 6. I. K. R., etwa in der Ma. L., nicht verstärkt. Ueber dem Herzen konstant an Mitr. u. Pulm. ein mittellautes systolisches Geräusch neben dem angedeuteten Ton. Das Geräusch an den übrigen Ostien leicht abgeschwächt zu hören. P_2 etwas laut. Der Puls zeigt rasche Frequenzänderung bei Erregung; 96—108; ist im übrigen rhythmisch, aequal, leicht gespannt, mittelvoll.

Diagnose: Es kommt eine org. Mitr. Insuffizienz (Art des Geräusches konstant, an allen Ostien) oder ein anämisches Geräusch im Pubertätsalter (Anamnese negativ, Spitzenstoß nicht verstärkt) in Betracht. Eine Entscheidung ist so nicht zu treffen.

Größe (Perkussion):

M. l. 7.5 (7.2-8.2), M. r. 3.0 (3.1), L. 10.5 (10.3-11.3), Tr. 10.5 (10.1-12.1).

Von einer ausgesprochenen Vergrößerung des Herzens kann nicht die Rede sein; eine Sicherung der Diagnose führt die Größenbestimmung nicht herbei.

28. Fall (35). Wendter Anna, 14 Jahre, 152, 41.5.

Anamnese: Vater und Mutter herzkrank. Pat. selbst hatte Masern, Pneumonie, Angina, Chorea mit 10 Jahren, vor 2 Jahren einen Lungenspitzenkatarrh mit häufigem leichtem Fieber. Sie klagt über Herzklopfen, Engigkeit am Hals, Angst und Unruhe, Aufgeregtheit, Müdigkeit, Blässe, raschen Wechsel der Gesichtsfarbe.

Befund: Großes, kräftig gebautes Mädchen, mitten in der Pubertätsentwicklung, deutl. Kyphosk. nach l., etwas anämisch. Sp. St. im 5. I. K. R. in der Ma. L., verstärkt, mäßig verbreitert, etwas hebend. Ueber der Spitze u. an der Pulm. neben dem ersten Ton ein weiches systol Blasegeräusch. P_2 leicht, aber deutlich verstärkt; Puls 100—105, schlecht gefüllt, äqual, regelmäßig.

*) Pat. ist im März 1913 an Herz-Insuff. gestorben. Die Obduktion ergab schwerste Concretio pericardii und ausgebreitete Endokarditis verrucosa mitralis, daneben Dilatation beider Ventrikel.

Diagnose: Organ. Mitr. Ins. oder anämisches Geräusch im Pubertätsalter; eine Differenzierung ist nicht zu treffen.

Größe (1 Aufnahme):

M. l. 7.4 (7.2-8.2), M. r. 3.5 (3.1-3.4), L. 12.5 (11.1-12.1), Tr. 10.9 (10.3-11.3).

Darnach wäre entschieden eine Vergrößerung des Herzens nach rechts und in der Länge (l. Ventr.) zu diagnostizieren. Doch ist zu bedenken, daß die betr. Normalmaße für die Größe 141—150 cm gelten, während unsere Pat. mit 152 schon am Ende der Pubertät steht, also schon fast als „halb erwachsen" (Dietlen) zu nehmen ist. Somit verlieren die vergrößerten Zahlen an Bedeutung; immerhin wird man bei der angedeuteten Vergrößerung des l. Ventrikels und dem verst. Spitzenstoß, der Chorea in der Anamnese die organ. Mitr. Ins. für wahrscheinlicher halten dürfen; eine sichere Entscheidung ist nicht möglich.

29. Fall (38). Graf Wallburga, 12½ Jahr, 139 cm, 31 kg.

Anamnese: Rhachitis, Pneumonie, Morbilli, Pertussis, viel trockenen Husten, oft Muskelschmerzen, nie richtigen Gelenkrheumatismus. Patientin klagt über Herzklopfen beim Laufen, Kopfschmerzen, ist aufgeregt, oft blaß, rascher Wechsel der Gesichtsfarbe, oft kalte Extremitäten.

Befund: Großes, schwächliches, schlecht genährtes Mädchen im Beginne der Pubertät, langer flacher Thorax, ziemlich erhebliche Kyphoskoliose nach links. Der Sp. St. ist an normaler Stelle, etwas einwärts der Mam. L., nicht gut zu fühlen, nicht verstärkt. Neben dem unreinen 1 Ton ist an Spitze vorzüglich und Pulm. ein schwaches aber deutliches systolisches Geräusch zu hören. Der P_2 ist deutlich akzentuiert; das Geräusch ist in seiner Intensität nicht ganz konstant Der Puls o. B.

Diagnose: Entweder akzidentelles anämisches Geräusch oder organ. Mitr. Insuff.; die erstere Annahme ist wahrscheinlicher.

Größe (1 Aufnahme):

M. l. 5 8 (6.8), M. r. 3.2 (3.0), L. 12.0 (10.9-12 0), Tr. 9.0 (9 8).

L. erreicht das Maximum; bei der sehr beträchtlichen Steilstellung des Herzens bleibt dies ohne Bedeutung (Neigungswinkel 59°) Diese dem Tropfenherz sich nähernde zentrale Lage und schmale Form läßt die Diagn. akzid. Geräusch wahrscheinlich werden; die Größenbestimmung als solche (Verhältnis von M. L. zu M. R.) läßt diese Verhältnisse ebenfalls erwarten.

30. Fall (49.) Wechselberger Berta, 11 Jahre, 133 cm, 24.6 kg.

Anamnese: Vater an Tbc. gestorben. Patientin hatte Rhachitis, Pertussis, Morbilli, öfter Anginen, vor 1 Jahr Polyarthritis, leidet seit geraumer Zeit an Tbc. beider Lungen. Sie klagt über Stechen auf der Brust, Angst und Unruhe, Kopfschmerz, Aufgeregtheit, Müdigkeit, Verdauungsbeschwerden, Blässe, kalte Extremitäten.

Befund: Sehr schwächliches zartes Kind in sehr heruntergekommenem Ernährungszustand, stark anämisch; das Röntgenbild zeigt entsprechend den physikal.-diagn. Feststellungen Diffus in beiden Lungen zerstreut zahlreiche

einzelne bis erbsengroße Knötchen, am Hilus rechts und links ein breiter dunkler Schattenstreifen dem Herzrand aufliegend. In der rechten Axilla bis Ei-große derb-knollige Lymphknoten. Spitzenstoß an normaler Stelle, nicht verstärkt. An der Spitze, an den schwachen dumpfen Ton anschließend, oft auch von ihm durch eine kurze Pause getrennt, ein rauhes, blasendes Geräusch, an das sich der etwas markierte zweite Ton unmittelbar anschließt. An den übrigen Ostien ist kein Geräusch zu hören, der 2. P T. ist deutlich verstärkt; erste Töne durchweg leise. Der Puls ist schlecht gefüllt, leicht unterdrückbar, 96, regelmäßig. Geräuschbefund $^3/_4$ Jahr lang konstant.

Diagnose: *) Entweder Mitr. Insuffizienz oder akzidentelles anämisches Geräusch. Für beide Diagnosen bieten Anamnese und Befund entsprechende Anhaltspunkte; eine sichere Entscheidung dürfte aber nicht zu treffen sein.

Größe (2 Aufnahmen):

M. l. 6.05 (6.7) M. r. 2.55 (3.0), L. 9.7 (10.9), Tr. 8.6 (9.8), wegen der betr. Hilusaffektion nicht ganz sicher.

Die Maße erreichen nicht den Durchschnitt der betr. Altersklasse; eine Vergrößerung irgend eines Teilabschnittes besteht nicht. Eine Entscheidung der Diagnose kann durch die Größenbestimmung auch nicht herbeigeführt werden. Form uncharakteristisch.

* * *

Ueberblicken wir das hier bearbeitete Material, so ist zunächst ersichtlich, daß sich die Diagnostik der Herzfehler bei Kindern im schulpflichtigen Alter tatsächlich meist auf die Deutung eines systolischen Geräusches zuspitzt. Trotz dieser scheinbaren Vereinfachung ergeben sich oft die größten Schwierigkeiten. Schon Traube hat betont, daß die Diagnose der Mitr. Ins. die schwierigste aller Klappenfehler ist; auch Romberg *(180)* äußert sich in diesem Sinne. Das Urteil dieser beiden Autoren gibt wohl im wesentlichen ihren Erfahrungen beim Erwachsenen Ausdruck. Beim älteren Kinde sind die Verhältnisse zweifellos noch komplizierter. Hier kommen Zustände der Wachstumshypertrophie (Dilatative Herzschwäche Neumanns), abnorm gesteigerter nervöser Erregbarkeit, idiopathischer Hypertrophie, dann von Anämie aller Stufen u. m. a. häufig mit in Frage. Das Verhalten des Spitzenstoßes und des zweiten Pulmonaltons, das beim Erwachsenen in zweifelhaften Fällen oft noch eine Entscheidung zuläßt, ist beim Kinde, wie schon früher ausgeführt, durchaus nicht eindeutig: es kommen ausgesprochene Mitralfehler ohne Verstärkung des Sp. St und P_2 vor (Hochsinger *96)*, andererseits findet man diese Zeichen ohne organische Erkrankung des Herzens.

Aus den mitgeteilten Krankengeschichten wird ersichtlich, daß auch die Größenbestimmung für die Diagnose der Herzaffektionen beim Kinde nur wenig leistet. Bei den 30 hier

*) Patientin ist am 27. IV. 13 an Phthisis pulmon. gestorben. Die Obduktion ergab eine alte Endokarditis verrucosa mitralis von mäßiger Ausdehnung.

verwendeten Fällen handelte es sich um 7 sichere Fälle (1-7), 11 Mal um die Entscheidung akzident. Geräusch oder org. Mitr. Ins. (9, 15, 17, 18, 20, 22, 23, 27, 28, 30), 6 Mal darum, ob muskuläre oder organ. Insuffizienz (8, 11, 12, 14, 25, 26), 3 Mal ob akzident. Geräusch oder muskul. Insuffizienz (10, 13, 16), 2 Mal kamen alle 3 Zustände in Frage (19, 21) und einmal Mitr. Ins. oder Konpressionsgeräusch durch hochgradige Thoraxdeformation (24).

1. In der ersten Gruppe (sichere Fälle) hat die fehlende Vergrößerung bei besonders geartetem Geräusch und entsprechender Anamnese drei Fälle mit Sicherheit als kongenitale Vitien bestimmter Art erkennen lassen (1, 3, 7).

Bei erheblichen schweren Herzfehlern nahe dem Stadium der Dekompensation zeigt die Verfolgung der Herzgröße den jeweiligen Stand der Dilatation und Hypertrophie der einzelnen Herzabschnitte, eine Leistung, die für die Beurteilung der betr. Fälle von großer Bedeutung ist. Das sind auch beim Erwachsenen die Fälle, in denen die Größenbestimmung für die Detaildiagnose sehr wichtig wird. Die Hauptdiagnose ist jedoch auch in diesen Fällen oft ohne Größenvermittlung mit ziemlicher Sicherheit zustellen. (Fall Nr. 2, 4, 8, 24, 25).

2. In den Fällen, die am häufigsten zur Entscheidung stehen: ob nämlich akz. Ger. oder Mitr. Ins., azkid. Ger. oder muscul. relative Insuffizienz, muskul. Insuff. oder organische Mitr. Ins. hat es sich gezeigt, daß im Kindesalter die Feststellung der Herzgröße keine Sicherung der Diagnose herbeiführen kann. Denn es können sich bei allen drei Zuständen, so lange sie sich in den beim Kinde meist bescheidenen Grenzen der Entwicklung halten (siehe die theoretischen Auseinandersetzungen auf pag. 11 u. 12) sowohl normale, als etwas kleine oder etwas zu große Maße finden. Die entsprechende Feststellung kann also im einzelnen Fall nichts nützen. Die Nachprüfung dieses schon theoretisch zu erwartenden Ergebnisses am Patienten hat das in vollem Umfange bestätigt. Nur in einigen besonders gelagerten Fällen konnte nach der Größenbestimmung die Diagnose etwas wahrscheinlicher für einen bestimmten Krankheitszustand gestellt werden: 17, 24, 25, 28, 29. Es sind das diejenigen Patienten gewesen, bei denen es sich nur um die Frage azkident. Geräusch oder org. Mitr. Ins. handelte. Zeigen sich hier die Werte für einzelne Durchmesser (spez M. L. und L.) erheblich vergrößert, so wird die Diagnose Mitr. Ins. wahrscheinlicher. In Fall 24 handelte es sich um die Frage organ. Klappenfehler oder Kompressionsgeräusch durch Thoraxdeformation; hier sicherte die Größenbestimmung, die deutlich erhöhte Zahlen ergab, die Diagnose im ersteren Sinne. Dies war innerhalb der Gruppen II und III der einzige derartige Fall; in allen übrigen waren immer noch diagn. Zweifel möglich geblieben.

Bei der Durchsicht meines Materials gewann ich den Eindruck, daß die Bestimmung der Form der Herzsilhouette, die ja allerdings immer gleichzeitig eine Größenbestimmung enthält, oft nützlicher ist, als diese an und für sich. Dies deckt sich mit den Erfahrungen Ottens (*167*), der auch der Herzform den Vorzug vor der Herzgröße für die Diagnose zuerkennt. Man vergleiche damit auch die Arbeiten von Köhler (*113, 114*), und Fr.

M. Groedel (*78, 79*), sowie einer Reihe anderer moderner Autoren auf diesem Gebiet (Dietlen *38*, G. Schwartz *197* etc.). Die Fälle, in denen die Herzform die Diagnose wahrscheinlicher gestaltete, waren 20, 21, 22, 23, 24, 25, 29. Trotzdem ist auch die Herzform, beim Kinde wenigstens, durchaus nicht immer dazu angetan, diagnostische Zweifel zu zerstreuen. Das gilt für alle Fälle mit ganz geringfügigen Veränderungen und tadelloser Kompensation, wie wir sie im späteren Kindesalter so häufig sehen (Henoch *86*, Heubner *92*). Zudem ergibt sich in der Form bei leichten Fällen von Mitr. Ins. und muskulärer Insuffizienz z. B. kaum eine wesentliche Aenderung, sodaß ihre Bestimmung für die Differentialdiagnose zwischen diesen beiden Krankheitsbildern nichts zu leisten vermag. Ja auch beim akzidentellen Geräusch im Verlauf von schwereren Anämieformen ist Dilatation des linken Ventrikels und Vorhofs mit konsekutiver mitraler Herzkonfiguration zu beobachten (Hochsinger *96*).

Eine aus dem Mitgeteilten leicht ersichtliche Tatsache ist die Wichtigkeit der Anamnese für die Auffassung eines pathologischen Befundes am kindlichen Herzen. Des Näheren ist das früher schon ausgeführt worden. Hier möchte ich nur kurz noch die Frage der sog. idiopathischen Mitralinsuff. streifen. Ihr Gebiet wird immer enger, von manchen Autoren wird sie nicht anerkannt. In den meisten Fällen dürfte es sich wohl um übersehene leichtere rheumatische Infektionen handeln oder um solche, die sich nur am Herzen lokalisieren, ohne Muskel- oder Gelenkschmerzen und -Affektion zu bedingen. Eine Reihe solcher Fälle sind an der Poliklinik von Prof. Seitz hier im letzten Jahre beobachtet worden (Flessa *51*). Die Bedeutung der Anamnese für die Diagnose Vitium congenit. ist allgemein bekannt.

Ich hatte ursprünglich im Sinn, zu untersuchen wie sich die Herzgröße bei den Herzaffektionen im späteren Kindesalter verhält. Nachdem sich mir aber bald die Ueberzeugung aufdrängte, daß die sichere Diagnosenstellung in dieser Zeit nur in einem geringen Teil der Fälle möglich ist, habe ich die Richtung meiner Untersuchungen abgeändert. Rückschauend möchte ich aber nicht unterlassen, mit den gefundenen Daten einige Betrachtungen in der oben angedeuteten Richtung anzustellen. Läßt man für diesen Zweck die Diagnosen der Gruppe II, die als wahrscheinlich zu bezeichnen sind, als sicher gestellt gelten, so ergeben sich folgende Resultate:

1. Es finden sich zweifellos sichere organische Mitr. Insuffizienzen, die nicht nur keine Vergrößerung, sondern eher eine abnorme Kleinheit des Herzens aufweisen: Fälle 6, 12 (diese sicher), 18, 20, 23; bei muskulärer Insuffizienz findet sich 2 mal derselbe Befund: 13, 14. Auf diese merkwürdige Tatsache hat auch Veith (*218*) aufmerksam gemacht.

2. Die beobachteten kongenitalen Vitien (2 Pulm. Stenosen 1 fragl. Duct. Botall. pertist.) zeigten normale Herzgröße.

3. Die gewöhnlichen und häufigsten Formen der Mitr. Ins. zeigen nur mäßige Vergrößerung: 5, 11, 17, 21, 22. Diese Tatsache ist der Ausdruck für die relativ sehr gute Kompensation im Kindesalter durch l. Vorhof und Ventrikel. Die Vergrößerung beschränkt sich bei diesen Fällen fast immer auf M. l. und L., also auf l. Ventr. und Vorhof.

4. Auch bei muskulärer Insuffizienz finden sich neben kleinen Herzen (13, 14) im allgemeinen nur mäßige Grade der Vergrößerung; meist übersteigt nur der eine oder andere Durchmesser das Maximum: 4, 10, 16.

5. Erhebliche Vergrößerungen kommen relativ selten vor und zwar nur bei ganz schweren Vitien. Diese sind dann in der Regel Folgen einer sehr schweren vorausgegangenen Polyarthritis oder sonstigen Erkrankung: 2, 8, 24, 25, 26.

6. Bei sicherem anämisch.-akzidentellem Geräusch (die Krankengeschichten der betr. Fälle sind nicht mit aufgenommen) habe ich Maße zwischen Mittel und Maximum gefunden; nur ausnahmsweise überschreitet ein Durchmesser das letztere, nie 2 Durchmesser gleichzeitig. Diese Verhältnisse zeigen sich auch bei den hier aufgeführten Fällen mit der Wahrscheinlichkeitsdiagnose akzid. Ger. 9, 15, 29.

Zusammenfassend lässt sich sagen: Die Diagnose der kindlichen Herzfehler beschränkt sich im Wesentlichen auf die Deutung systolischer Geräusche. In Frage kommen dabei Vitium congenit., organ., musk. resp. relative Mitralinsuffizienz, akzidentelles anämisches Geräusch, Kompressionsgeräusch. Kommen diastolische Geräusche vor, so ist ihre Deutung und damit die Diagnose meist einfach. Nur bei kongenit. Fehlern ergeben sich hier gelegentlich Schwierigkeiten. Da schon theoretisch in der Differenzierung dieser verschiedenen Zustände mit systolischem Geräusch die Grössenbestimmung keine grosse Rolle spielt, ist auch der tatsächliche Wert der praktischen Feststellung für den bezeichneten Zweck ein geringer. Die dem Kindesalter besonders eigentümlichen häufigen pathologischen Zustände mit Verstärkung von Spitzenstoss und zweitem Pulmonalton bewirken, dass hier der Wert dieser sonst für die Differentialdiagnose ausschlaggebenden Befunde auch nur ein untergeordneter ist. Alle diese Umstände wirken zusammen dahin, dass speziell gegen das Pubertätsalter zu die Herzdiagnose selbst mit Anwendung aller Hilfsmittel oft über einen gewissen Grad von Wahrscheinlichkeit nicht hinauskommt.

Zum Schlusse möchte ich noch an dieser Stelle Herrn Obermedizinalrat Prof. Dr. Seitz für die liebenswürdige Zuweisung der Arbeit, Herrn Prof. Dr. v. Romberg für die gütige Uebernahme des Referats, sowie Herrn Oberarzt Dr. A. Forell für seine eifrige Unterstützung bei der Aufnahme der Befunde und besonders der Röntgenogramme meinen besten Dank aussprechen.

LITERATUR.

1. Achelis, Zur orthodiagraphischen Darstellung der Herzspitze. M. med. W. 1910, Nr. 43.
2. Albers-Schönberg, Die Röntgentechnik. Hamburg 1906.
3. —, Ueber das Röntgenverfahren in der inneren Medizin mit besonderer Berücksichtigung des Herzmeßverfahrens nach Moritz. Ref. Fortschr. Bd VI., H. 2.
4. —, Zur Technik der Orthoröntgenographie. Fortschr. Bd. IX. (p. 208).
5. —, Teleröntgenography and instantaneous Röntgenography. Arch. of the Röntg. Rays. July 1911.
6. Albrecht, Die Atmungsreaktion des Herzens und ihre Verwendbarkeit bei der klinischen Prüfung der funktionellen Leistungsfähigkeit des Herzens. Jena 1910. Fischer.
7. Aravantinos, Die Perkussion in der Bestimmung der Herzgrenzen. Berlin, Günther 1907.
8. Aschoff, Virchow. Arch. Bd. C XXX, Heft 1.
9. —, Pathologische Anatomie. Jena, Fischer 1909.
10. Auenbrugger, Neue Erfindung etc. Aus dem Lateinischen von S. Ungar. Wien 1843.
11. Baginsky, Lehrbuch der Kinderkrankheiten. 7. Auflage 1902.
12. Bamberger, Lehrbuch der Krankheiten des Herzens, 1857. Wien.
13. v. Basch, Allgemeine Physiologie und Pathologie des Kreislaufs 1892.
14. Béclère, Vereinfachte Orthodiographie. Bull. de la Soc. de Radiolog. Paris. Ref. Fortschr. XV/4.
15. Bendix, Kinderheilkunde. 5. Auflage 1907.
16. Behn, Einrichtung zur Aufzeichnung des mit senkrechten Röntgenstrahlen hergestellten Herzschattens auf die Körperoberfläche zum Vergleich mit Perk. Befunden; Fortschr. Bd. IV/1.
17. Benedikt, Vorschlag für die Messung der Herzgröße. Wien. med. W. 1902, Nr. 9 und 10.
18. Biedert Ph., Lehrbuch der Kinderkrankheiten, 11. Auflage 1894.
19. Bittorf, Die Bedeutung d. linken mittl. Herzschattenbogens. Fortschr 1907/11.
20. Blache R., Hypertrophie et dilatation du coeur dans l'adolescence ou ectasie cardiaque de corissance. Rev. mens. des malad. de l'enf. 1891.

20a. Bloch, Normalaufnahmen des Herzens und ihre klinische Bedeutung. Deutsch. med. W. 1910/6.

21. Bouchard, La petitesse, du coeur et la prédisposition à la tuberculose dans la croissance excessive. Berlin. klin. W.-Schr. 1905/45.
22. De la Camp, Zur Kritik der sogenannten modernen Methoden der Herzgrößenbestimmung. Therap. d. Gegenw. 1903.
23. —, Zur Methodik der Herzgrößenbestimmung. Verhandlg. d. XXI. Kongresses für inn Med. Leipzig 1904.
24. —, Etwas über physikalische Herzdiagnostik. Berlin. klin. W. 1905.
25. — u. Österreich, Anatomie und physikalische Untersuchungsmethoden.

26. Childs, Die Wichtigkeit der frühen Erkennung der Herzfehler bei Kindern. Med. Record. 1905.
27. Ceresole G., La Teleradiographie, Ref. Zentr. Bl. für Röntgenstr. Bd. 1. pg. 295.
28. Cohnheim, Vorlesungen über allgemeine Pathologie. 2. Aufl.
29. v. Criegern, Verhandlungen des XVII. Kongr. f. inn. Med. Wiesbaden 1899.
30. H. Curschmann, Zur Methodik der perk. Bestimmung der wahren Herzgrenzen. Naturforscher u. Ärztevers. 1905. Ref Med. Klinik 1905.
31. Curschmann u. Schlayer, Ueber Goldscheiders Methode der Herzperkussion. Deutsch. med. W. 05/51 u. 52.
32. Davidsohn, Die Herzdarstellung mittels Röntgenstrahlen. Deutsch. med. W. 1908/37.
33. Dehio, Ueber Bradykardie und die Bedeutung des Atropins auf das gesunde und kranke menschliche Herz. Petersburger med. W.-Schr. 1892/1.
34. —, Deutsches Archiv für klin. Med. Bd. LII, pg. 95.
35. Dietlen, Die Perkussion der wahren Herzgrenzen. D. Arch. für klin. Med. Bd. 88.
36. —, KlinischeBedeutung derVeränderungen d. Zirk.Apparates bei wechselnder Körperstellung. Arch. f. klin. Med. Bd. 97.
37. —, Orthodiagraphische Untersuchungen über Herzlagerung bei patholog. Zuständen. München. med. W. 08/1.
38. —, Orthodiagr. Untersuchungen über patholog. Herzformen und das Verhalten bei Emphysem und Asthma. M. med. W. 1908/34.
39. , Über Größe und Lage des normalen Herzens. Arch. f. klin. Med. Bd. 07.
40. Dunbar, Ueber das Verhalten des linken Ventrikels bei den Fehlern der Mitralis. Deutsch. Arch. für klin. Med. Bd. 49. — Auch in Giessen preisgekrönte Diss.; Leipz. 1892.
41. V. Dusch, Lehrbuch der Herzkrankheiten, 1868.
42. —, Handbuch der Kinderheilkunde. Tübingen 1877.
43. Ebstein, Die Tastperkussion. Stuttgart 1901.
44. —, Nochmals die Tastperkussion. Deutsch. med. W.-Schr. 1902/39.
45. Edlefsen, Lehrbuch der Diagnostik der inneren Krankheiten. 1890.
46. Eichhorst, Lehrbuch der physikalischen Untersuchungsmethoden.
47. Escherich, Die diagn. Verwertung des Röntgenverfahrens bei Untersuchung der Kinder. Mitteilg. d. Ver. d. Aerzte in Steiermark, 35, 1898/25.
48. Ewald, Zur Schwellenwertperkussion des Herzens. Deutsch. med. W.-Schr 1907/30.
49. Faber, Ueber Wachstumshypertrophie des Herzens und juvenile Arteriosklerose. Arch. f. kl. Med. 103/1911.
50. Feer, Lehrbuch der Kinderheilkunde. Jena, Fischer 1911.
51. Flessa, Ueber gehäuftes Auftreten von akut entzündlichen Herzerkrankungen im Kindesalter. Diss. München 1912.
52. François Frank, Gaz. hebdom. de méd. 1887/14, zit. nach Romberg.
53. —, Compt. rend. de la société. de biolog. 1883, zit. nach Romberg.
54. Otto Frank, Zur Dynamik des Herzmuskels. Zeitschr. f. Biolog. 1895, Nr. 32, pag. 370.
55. K. Franke, Die Orthodiagraphie. München 1906.
56. Franze, Die Projektion im Röntgenverfahren. Wien. klin. Rundschau, 1905/37.

57. Franze, Zur Technik der Orthodiagraphie. M. m. W 1906/47.
58. Friedreich, Krankheiten des Herzens Virch Handb. d. spez. Path. u. Therap. Bd. 5 Abt. 2.
59. Geigel u. Voit, Lehrbuch der klinischen Untersuchungsmethoden.
60. Gerhardt, Ueber Herzfehler bei Kindern. Deutsche Klinik 1857, Nr. 11.
61. —, Lehrbuch der Auskultation und Perkussion. 6. Aufl. 1900.
62. —, Handbuch der Kinderkrankheiten, 1878.
63. D. —, Ueber Schlußunfähigkeit der Lungenarterienklappen. Verh. d. Kongr. f. inn. Med., 1892.
64. —, Die Unregelmäßigkeiten des Herzschlags. Ergeb. d. inn. Med. u. K.H.K., 1908/X.
65. Gierke, Jahrbuch der Kinderheilkunde. 1869/II.
66. Gillet, Ueber die Verschiedenheit der Resultate der Orthodiagraphie und der Perkussion des Herzens. Fortschr. Bd. IX, 378.
67. Goldscheider, Ueber Herzperkussion. Deutsch. med. W.-Schr. 1905/9.
68. —, Zur Schwellenwertperkussion des Herzens. Deutsch. med. W.-Schr. 1907/28.
69. —, Bemerkungen zur Herzperkussion. Verh. d. Kongr. f. inn. Med., 1907.
70. Grashey, Ueber Schnell- und Fernaufnahmen. Verh. d. d. Röntgenges. Bd. IV, 1908.
71. Fr. M. Groedel, Atlas und Grundriß der Röntgendiagnostik in d. inn. Med München, Lehmann 09.
72. —, Die Ausgestaltung der Orthodiagraphie. M. m. W. 1906/28.
73. —, Beobachtungen über den Einfluß der Respirat. auf Blutdruck u. Herzgröße. Zeitschr. f. klin. Med. Bd. 70.
74. —, Die Normalmaße des vertikalen Herzorthodiagramms. Ann. d. Krankenhauses r. d. I., München 1908.
75. —, Moment- und Teleröntgenographie. Verh. d. d. Röntgen-Ges. Bd. IV, 94.
76. —, Zur Technik der Teleröntgenographie. Zeitschr. f. Elektrol. u. Röntg.-K. Bd. X. pg. 94.
77. —, Die Orthoröntgenographie. Bd. 7, Lehmann, München 1908.
78. —, Ueber die Form der Herzsilhouette bei den angeborenen Herzkrankheiten. D. Arch. f. klin. Med., Bd. 103/3 u. 4.
79. Th. u. Fr. Groedel, Ueber die Form der Herzsilhouette bei verschiedenen Klappenfehlern. Deutsch. Arch. f. klin. Med. Bd. 93.
80. Grote, Wie orientieren wir uns am besten über die wahren Herzgrenzen? D. med. W. 1902/13.
81. Guttmann P., Lehrbuch d. klin. Untersuchungsmethoden f. d. Brust- u. Unterleibsorgane. Hrsg. v Klemperer, 9. A. 1904.
82. Guttmann W., Ueber die Bestimmung der wahren Herzgröße mittels Röntgenstrahlen. Zeitschr. f. klin. Med. Bd. 58/1906.
83. Hagenbach, Verhandlungen d. d. Ges. f. Kinderheilk. auf d. 61. Vers. deutscher Naturforscher und Aerzte zu Köln 1888.
84. Handwerk, Ueber die Bestimmung d. Herzumrisses nach Moritz u. deren Bedeutung für den prakt. Arzt. M. m. W. 1902.
85. Harbitz, Studien über Endokarditis. Deutsch. med. W. 1899/8.
86. Henoch, Vorlesungen über Kinderkrankheiten. 9. Aufl. 1897.
87. Henschen S. E., Ueber Herzdilatation bei Chlorose und Anämie. Mitteil. aus d. med. Klinik zu Upsala, Bd. I, Jena 1898.

88. E. v. Hering, Zur experimentellen Analyse der Unregelmäßigkeiten des Herzschlages. Pflügers Arch. Bd 82.
89. M. Herz, Ueber scheinbare Vergrößerung des Herzens. Med. Klinik 1908.
90. —, Ueber moderne Herzdiagnostik. Wien. med. W. 1908/49.
91. A. Hesse, Kritisches Sammelreferat über die physikalische Herzdiagnostik. Fortschr. d. Med. 1902/19.
92. Heubner, Lehrbuch der Kinderkrankheiten. 2. Aufl. 1906.
93. -, Herzarythmie im Kindesalter. Zeitschr. f. klin. Med. Bd. XXVI.
94. C. Hirsch, Ueber Herzstörungen im Kindes- und Pubertätsalter. Ther. d. Gegw. 1910/5.
95. Hochsinger, Die Auskultation der kindl. Herztöne. Wien 1890.
96. —, „Erkrankungen des Kreislaufsystems" in Pfaundler u. Schloßmann, Handbuch d. K.H.K. 1910.
97. F. A. Hoffmann, Ueber Herzuntersuchung. D. med. W. 1904/17.
98. Holzknecht, Die röntgenolog. Diagnostik der Erkrankungen d. Brusteingew. 1901.
99. —, Das Röntgenverfahren in der inn. Med. Wien. m. W. 1902/16.
100. Holzknecht u. Hofbauer, Beobachtungen über den Einfluß der Respiration auf Blutdruck und Herzgröße. Zeitschr. f. klin. Med. Bd. 70.
101. Immelmann, Ueber die Orthodiagraphie des Herzens. Verh. d. d. Röntgenges. I. Hamburg 1905.
102. —, Ueber die Orthodiagraphie des Herzens. Berl. kl. W.-Schr. 1905/19.
103. Jacobi, Funktionelle und organische Herzkrankheiten im Kindesalter. Wien. therap. W.-Schr. 1900.
104. Jaffè, Die Lokalisation des linken Vorhofs des Herzens im Röntgenbild. Zeitschr. f. kl. Med. Bd. 68
105. Jagié, Handbuch der Pathologie, Diagnostik und Therapie der Herz- und Gefäßerkrankungen. Leipzig und Wien 1912, Bd. III, 1. Teil.
106. v. Jaksch, Klinische Diagnostik innerer Krankheiten.
107. Joachim u. Weiß, Registrierung von Herztönen und Herzgeräuschen beim Menschen. D. Arch. f. klin. Med., Bd. 98/1910.
108. Jürgensen, Endokarditis in Nothnag. spez. Path. u Ther. Bd. 15, Wien 1900.
109. Karfunkel, Bestimmung der wahren Lage und Größe des Herzens und der großen Gefäße mittels Röntgenstrahlen. Zeitschr. f. klin. Med. 1901, Bd. 43.
110. —, Ueber orthodiagraphische Untersuchungen am Herzen. M. m. W. 1902/5.
111. Kassowitz, Praktische Kinderheilkunde, 1910.
112. Kayser H., Ueber Hypertrophie und Dilatation des Herzens im Kindesalter. Diss. Halle 1904.
113. A. Köhler, Technik der Herstellung fast orthoröntgenographischer Herzphotogramme. Wien. klin. Rundschau 1905/16.
114. —, Teleröntgenographie des Herzens. D. med. W. 1908.
115. Königer, Hystolog. Untersuchungen über Endokarditis Arb. a. d. path. Inst. zu Leipzig, H. 2, Leipzig 1903.
116. Koranyi u. v. Elischer, Teleröntgenographie des Herzens in beliebigen Phasen seiner Tätigkeit. Zeitschr. f. Röntg.-K., Bd. 12.
117. Fr. Kraus, Einiges über funktionelle Herzdiagnostik. D. med. W. 1901/1-3.
118. —, Konstitutionelle Herzschwäche. Med. Klin. 1905/50.

119. K. Krause, Ueber einen Fall von Bradykardie. Diss. Götting 1895.
120. Krehl, Die Erkrankungen des Herzmuskels und die nervösen Herzkrankheiten; Nothnag. spez. Pathol. u. Ther. Wien 1901.
121. —, Pathologische Physiologie 1910.
122. Kreysing, Die Erkrankungen des Herzens. Berlin 1815.
123. C d. Lange, Zur Frage der Herzgeräusche und Töne bei Kindern; Ned. Tydschrift v. Geneskunde 1907. Bd. I.
124. Lees, The heart of the child. Lancet 1904.
125. Lichtenstern, Über einige physikal.-diagnostische Fragen. D. Arch. f. klin. Med. Bd. 21.
126. Lenhartz, M. m. W. 1890/22.
127. Leube, Spezielle Diagnose der inneren Krankheiten. Leipzig 1908.
128. —, Zur Diagnose der systol. Herzgeräusche. D. Arch f. klin. Med. Bd. 57.
129. Levy-Dorn, Zur zweckmäßigen Untersuchung der Brust mittels Röntgenstrahlen und einige Ergebnisse. D. med. W. 1900/35—37.
130. —, Zur Untersuchung d. Herzens mittels Röntgenstrahlen. Verh. d. Kongr. f. inn. Med. 1899.
131. Levy-Dorn u. G. Müller, Einfacher Maßstab f. d. normal. Herzgr. im Röntgenbild. Zeitschr. f. kl. Med. Bd. 72.
132. Leyden, Die Prognose der Herzkrankheiten. D. med. W. 1889/22.
133. Lommel, Krankheiten des Jünglingsalters. Ergeb. d. Med. u. K. H. K. 1910.
134. Looft, Les souffles accidentels du coeur chez les petits enfants. Révue mens. des mal de l'enf. 1900.
135. H. Lüthje, Beitrag zur Frage der systolischen Geräusche am Herzen und der Akzentuation des zweiten Pulmonaltons. Med. Klin. II, 16 und 17.
136. —, Der Puls. Deutsche Klinik 1907 IV.
137. Marey, La circulation du sang. 1881.
138. Martius, Der Herzstoß der gesunden und kranken Menschen. Sammlg. klin. Vortr. N. F. 113.
139. —, Die Insuffizienz des Herzmuskels; Verh. d. 17. Kongr. f. inn. Med. Karlsb. 1899.
140. Matterstock, Beiträge zur Lehre von d. Perkussion d. Herzens. Festschr. d. Univ. Würzbg. 1882.
141. Mayer u. Milchner, Topographische Perkussion des kindl. Herzens. Berliner klin. Wchschr. 1906/40 u. 41.
142. Monti, Kinderheilkunde in Einzeldarstellungen. 1903. Bd. III.
143. Moritz, Eine Methode zur Bestimmung der wahren Größe eines Gegenstandes etc. M. med. W.-Schr 1900.
144. —, Röntgenuntersuchung des Herzens- 18. Kongr. f. inn. Med.
145. —, Orthodiagraphie und die exakte Bestimmung der Herzgrenzen nach diesem Verfahren. M. m. W. 1900 pg. 992
146. —, Ergebnisse der Orthodiagraphie für die Herzperkussion. Verh. d 19. Kongr. f. inn. Med. 01.
147. —, Ueber orthodiagraphische Untersuchungen am Herzen. M. m. W. 1902/1.
148. —, Methodisches und Technisches zur Orthodiagraphie. Arch. f. klin. Med. 1904 Bd. 8.
149. —, Ueber Veränderungen des Herzens bei Uebergang aus der liegenden in stehende Stellung. Arch. f. klin. Med. 1905 Bd. 82.

150. Moritz, Methoden der Herzuntersuchung. Deutsche Kin. 1906, IV.
151. —, Einige Bemerkungen zur Frage der perkussorischen Darstellung der gesamten Vorderfläche des Herzens. D. Arch. f. klin. Med. 1906/Bd. 88.
152. —, Diskussion über Herzperkussion. Verh. d. Kongr. f. inn. Med. 1907.
153. —, Zur Frage der Perkussion des rechten Herzrandes. Deutsch. med. W. 1908/9.
154. —, Zur Geschichte und Technik der Orthodiagraphie. M. med. W. 1908.
155. —, Deutsch. med. W. 1908/pg. 366.
156. Moritz u. Treupel. Perkussion der rel. Herzdämpfung. M. med. W. 1907/21.
157. E. Müller, Ueber Bradykardie u. die Wirkg. d. Atropins. Diss. Dorpat. 1891.
158. Fr. Müller, Einige Beobachtungen aus d. Perkussionskurs. Berliner kl. W. 1895/35.
159. W. Müller, Massenverhältnisse d. menschlichen Herzens. Hamburg und Leipzig 1883.
160. Nemenev, Zur Technik der Teleröntgenographie, Fortschr. XV./3.
161. Max Neu, Tonometrische Blutdruckbest. Diss. Heidelberg 1898.
162. Neumann, Ueber unreine Herztöne im Kindesalter.
163. —, Ueber dilatative Herzschwäche im Kindesalter. Jhrb. f. K.H.K. 1900, Bd. 52.
164. Fr. v. Niemeyer, Lehrbuch 1884.
165. Nothnagel, Deutsch. Arch. f. klin. Med. Bd. X.
166. Österreich u. de la Camp, Anatomie u. physikalische Untersuchungsmethoden.
167. Otten, Die Bedeutung der Orthodiagraphie für die Erkennung der beginnenden Herzerweiterung. Deutsch. Arch. f. kl. Med. 1912. 105/344.
168. Plesch, Über ein verbessertes Verfahren der Perkussion. M. m. W. 1902/15.
169. Potain, De la mensuration du coeur par la percussion et par la radiographie Comparaison des deux méthodes. Semaine médic. XXI. 1901/53.
170. Rauchfuß, Monographie über Herzkrankheiten d. Kindesalters in Gerh. Handb. 1878 Bd. IV.
171. v. Recklinghausen, Handb. d. allgemeinen Patholog. d. Kreislaufs 1883.
172. Reh, Zur Bestimmung der wahren Organgröße aus d Größe d. Röntg. Schattens. M. m. W. 09/41.
173. Reyher, Ueber den Wert der orthodiagraphischen Herzuntersuchungen im Kindesalter. Jhrb. f. Kinderheilk. 1906/64.
174. —, Das Röntgenverfahren in der Kinderheilkunde. Berlin 1912.
175. Rieder, Die Orthoröntgenographie d. menschl. Herzens. Arch. f. phys. Med. u. med. Techn. Bd. II/1.
176. Rieder u. Kästle, Neue Ausblicke auf die weitere Entwicklung der Röntgendiagnostik. M. M. W. 1908/8.
177. Riegel, Zur Lehre von d. Herzklappenfehlern. Berl. klin. W.-Schr. 1888/20.
178. Riess, Beiträge zur physikal. Untersuchung innerer Organe. Zeitschr. f. klin. Med. 1888/Bd. 14.
179. Robinson u. Drapes, Ueber die Anspannungszeit d. Herzens. D. Arch. f. klin. Med. 100/1910.
180. Romberg, Lehrbuch der Krankheiten d. Herzens u. d. Blutgef. 1909.
181. —, Ueber Herzdiagnostik. Deutsch. m. W. 1908/47.
182. — Ueber die Bedeutung d. Herzmuskels f. d. Sympt. u. d. Verlauf d. akut. Endokarditis u. der chron. Klappenfehler. D. Arch. f. kl. Med. Bd. 53 1894.

183. Romberg, Die Lehre von den Herzneurosen. Verh. d. II. Kongr. d deutsch. Ges. f. Neurolog. Wien 1909.

184. O. Rosenbach, Zur Lehre von den Herzklappenfehlern. Breslauer ärztl. Zeitschr. 1881/9.

185. —, Bemerkungen über funktion. Diagnostik mit bes. Berücksichtigung der Perkussion d. Herzens. M. m. W. 1904/21.

186. —, Ueber artifizielle Aorteninsuffizienz. Arch. f. experiment. Path. Bd. IX.

187. O. Rosenbach, Herzkrankheiten u. Eulenburgs Realenzyklopädie 1887.

188. J. Rosenbach, Grundriß der Pathologie und Therapie der Herzkrankheiten 1899.

189. Rosenfeld, Ueber die Methoden zur Grenzbestimmung d. Herzens. Berl. klin. W. 1904/2.

190. Th. M. Rotch, Die Röntgenstrahlen in d. Kinderheilkunde. Bost. med. and surg. Journ. 1907 II.

191. Rumpf, Orthodiagraphie des Herzens u. Thoraxverschiebung. Verh. d. Kongr. f. inn. Med. 1909.

192. Sahli, Lehrbuch der klinischen Untersuchungsmethoden. 1905. 4. Aufl.

193. —, Zur Aetiologie des akuten Gelenkrheumatismus D. Arch. für klin. Med. Bd. 51.

194. Samson, Heart diseases in children. Lancet 1904.

195. A. Schott, Beiträge zur physikal. Diagnostik d. Herzens. Zentr. Bl. f. d. med. Wissenschaft 1881/23.

196. Schüle, Orthodiographie und Perkussion d. Herzens. M. m. W. 1904/54.

197. G. Schwartz, Röntgendiagnostik in Jagiè. Handb. der Pathol. der Herzkrankheiten (siehe *105.*)

198. E. Schwarz, Zur Diagnostik d. Mitralinsuffizienz. Wien. kl. W.-Schr. 1905/25.

199. Germ. Sée, Traité des maladies du coeur. 1889.

200. A. Simons, Die Schwellenwertperkussion d. Herzens an d. Leiche. D. Arch. f. klin. Med. 1907/88.

201. Stadler, Ueber die Massenverhältnisse d. Kaninchenherzens bei experiment. erzeugter Trikuspidalinsuffizienz. D. Arch. f. klin. Med. Bd. 83.

202. Steffen, Klinik der Kinderkrankheiten. Berlin 1889.

203. —, Jahrbuch der Kinderheilkunde. Neue Folge. Bd. III 1870.

204. —, Ueber akute Dilatatio cordis. Jhrb. d. K. H. K. 1882 Bd. 18.

205. Stokes, Krankheiten des Herzens. 1855.

205a. C. Seitz. Kurz gefaßtes Lehrbuch der Kinderheilkunde. 3. Aufl. Berl. 1910.

206. Seifert u. Müller, Taschenbuch der medizinisch-klinischen Diagnostik. 1909, 13. A.

207. Strümpell, Lehrbuch der spez. Patholog. u. Ther. d. inn. Krankheiten. 1909. 17. A.

208. Traube, Gesammelte Beiträge. Bd. III z. Path. u. Physiolog.

209. —, Zur Lehre von der Endokarditis. Ges. Abhandlungen, Bd. 3.

210. Treupel, Zur Perkussion des Herzens. M. m. W. 1907.

211. Treupel u. Engels, Orthodiagraphie, Orthoperkussion und relative Herzdämpfung. Zeitschr. f. klin. Med., 1906/Bd. 59.

212. Unger, Lehrbuch der Kinderkrankheiten. 1894.

213. Varicot u. Chicotot, Einige Aenderungen der Radioskopie für das klin. Studium d. kindl. Brustorgane. Arch. f. K.H.K., Stuttgart XXXII.

214. Varicot u. Chicotot, Une méthode de mensurat. de l'aire du coeur par la radiographie. Compt. rend. 1898.
215. —, Étude radioscopique des mouvements d'oscillat. du coeur chez l'enfant sous l'influence du décubitus latéral droit et gauche. Soc. med. d. hospit. 1899/57 III.
216. —, Radiographie des Herzens. M. med. W. 1900, pag. 922.
217. Veith, Die Herzgröße der Kinder. Jahrb. f. KHK. 1908 (siehe d. nächste N.)
218. —, Ueber orthodiagr. Herzuntersuchungen bei Kindern im schulpflichtigen Alter. Jahrb. f. K.H.K. 1908, Bd. 68.
219. K. v. Vierordt, Handbuch der Kinderkrankheiten. Bd. I.
220. O. v. Vierordt, Diagnostik der inneren Krankheiten Leipzig 1889.
221. Visco, Radiologie des kindlichen Herzens. La Pediatria 18, pag. 549.
222. Weber, Ueber eine neue Methode zur Aufnahme von Röntgenbildern des Herzens in verschiedenen Phasen der Herzrevolution. Verh. d. Kongr f inn. Med. 1910.
223. Weber u. Allendorf, Ueber die Perkussion der wahren Herzgrenzen D. Arch. f. klin. Med. 1911.
224. Weil, Zur Lehre von der Mitralklappeninsuffizienz. Berl. kl W. 1881 7.
225. —, Ueber starke und schwache Perkussion D. Arch. f. klin. Med. Bd. 17. 1876.
226. Weill, Traité clinique des maladies du coeur chez l'enfant Paris 1895.
227. F. Wesener, Funktionelle Herzprüfung nach Albrecht. Diss. Berlin 1912.
228. Ziegler, Lehrbuch der pathol. Anatomie. 6. Aufl. 1890.
229. Ziemssen, Handbuch der Pathologie und Therapie innerer Krankheiten.
230. Zuppinger, Zur Kenntnis der diffusen chron. Myokarditis bei Kindern. Arch. f. Kinderheilkunde, Bd. 35/5 u. 6.

Lebenslauf.

Ich wurde geboren am 26. August 1887 zu Kaufbeuren als Sohn des damaligen Realschulrektors Wilhelm Breuning und seiner Ehefrau Marie, geborene Anhegger. Ich besuchte 4 Jahre die Volksschule, hierauf 6 Jahre die Realschule Kaufbeuren, nach deren Absolvierung im Juli 1903 ich mich zum Uebertritt an ein Realgymnasium entschloß. Zu diesem Zwecke studierte ich privatim ein Jahr und bestand im September 1904 die Aufnahmeprüfung in die 8. Klasse des Realgymnasiums Würzburg, das ich im Herbst 1906 mit dem Reifezeugnis verließ. Im Wintersemester 1906/07 begann ich mit dem medizinischen Studium an der Universität Würzburg. Im Sommersemester 1907 diente ich als Einjährig-Freiwilliger im 9. bayer. Infanterie-Regiment „Wrede". Im März 1909 bestand ich die ärztliche Vorprüfung in Würzburg, das ich im Sommer 1910 mit der Universität München vertauschte. Ende Dezember 1911 bestand ich vor der Prüfungskommission zu München das medizinische Staatsexamen. Als Med.-Praktikant war ich an der pädiatrischen, otologischen, rhino-laryngologischen und chirurgischen Poliklinik in München tätig.